



MINISTRO DE SALUD ANUNCIA LA CREACIÓN DE UNA DIVISIÓN ODONTOLÓGICA EN EL MINSAL



PÁGINA 10



Dr. Ricardo Hernández
ILLEGAL
El dentista chileno que se llena de elogios en Nueva York

PÁGINA 16

Dra. Isabel González V.

Pacientes con necesidades especiales: Odontología y autismo

PÁGINA 02



Dr. Patricio Neira G.

Reconstrucción ósea de sector anterior con Sausage Technique, consideraciones clínicas

PÁGINA 12

www.webdental.cl



facebook.com/webdentalchile



twitter.com/webdental_cl



El más avanzado centro radiológico

- ✓ La mejor definición y resolución de Imágenes (Full HD)
- ✓ Únicos en Chile con entrega de resultados en línea
- ✓ Los mejores precios del Mercado



Sebastián Jiménez P.
Director Ejecutivo

Sofía Pollmann F.
Gerente de Negocios

Sibila Pollmann F.
Diagramación

Web:
www.webdental.cl

E-mail:
info@webdental.cl

WEBDENTAL.CL
Diagramación y Diseño Gráfico

Venta de Publicidad
ventas@webdental.cl

Suscripciones
suscripciones@webdental.cl

Redes sociales:
facebook.com/webdentalchile
twitter.com/webdental_cl
youtube.com/WebDentalChile

Dirección:
Pérez Valenzuela 1686, of. 48, Providencia
Santiago de Chile
Fono: (+56-2) 2783 1344
Cel.: (+56-9) 7664 4617

Boletín Informativo:
Es una publicación de
WEB DENTAL LTDA.
76.282.796-4

Tiraje: 3.000 ejemplares
Prohibida su venta

Las opiniones y avisos publicados en este
boletín informativo son responsabilidad única y
exclusiva de sus propios autores.



Pacientes con necesidades especiales:

Odontología y autismo



Dra. Isabel González V.

Cirujano dentista de la Universidad de Chile (1998).
Odontopediatra, reconocida por el CONACEO.
Socia de número de la Sociedad de
Odontopediatría de Chile.
Socia fundadora y directora de la Asociación
Latinoamericana de Odontología para Pacientes
Especiales, ALOPE Chile (www.alopechile.cl).

El 02 de abril se celebra a nivel mundial el Día de la Concientización del Autismo. El paciente autista presenta una condición y no una enfermedad, es decir, es un individuo con un conjunto de características propias y definitorias de su ser. Hoy se habla de Trastorno del Espectro Autista (TEA) para referirse a ellos y corresponde a un grupo de trastornos del desarrollo que se caracterizan por una dificultad significativa en la interacción social y la comunicación, además de conductas e intereses fuera de lo común. Las personas con TEA tienen distintas formas de aprender, de poner atención o reaccionar frente a diferentes sensaciones y estímulos.

La característica fundamental es el déficit en la comunicación e interacción social y en el contacto emocional. Les cuesta mantener una conversación o integrarse a un grupo. Tienen dificultad para compartir juegos de imaginación o hacer amigos. Presentan alterado el contacto visual y el lenguaje corporal. Puede haber falta total de expresión facial y comunicación no verbal. También presentan patrones de



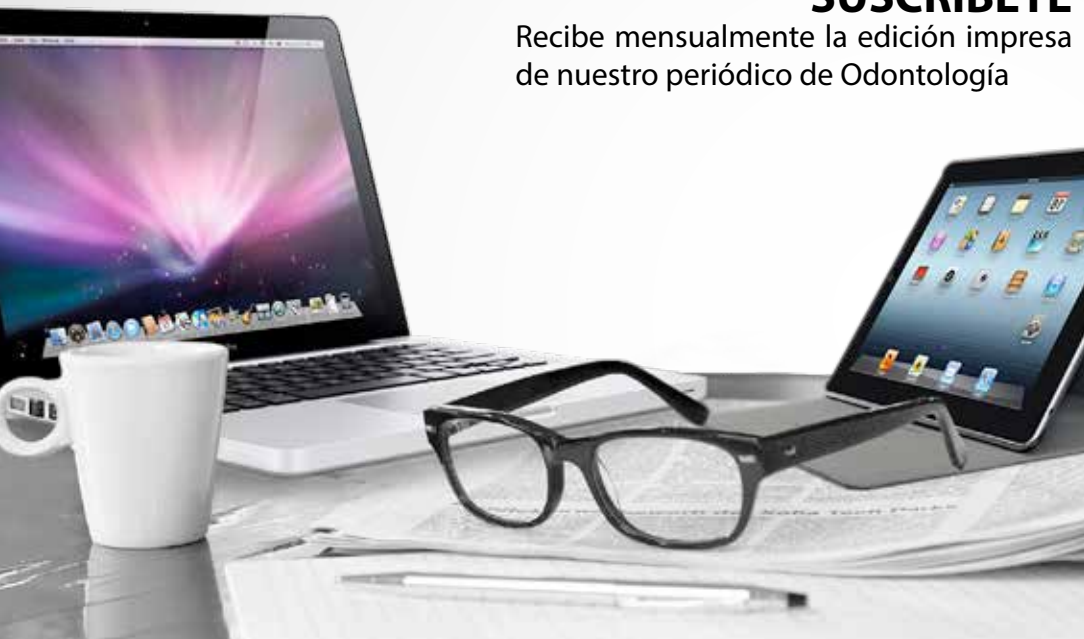La etiología del autismo a día de hoy es incierta. Existe evidencia de que el autismo es un desorden neurológico de base orgánica, cuyas posibles causas sean trastornos pre y perinatales y anomalías cromosómicas. Los patrones de expresión génica en los cerebros de las personas con autismo son similares a los de las personas con esquizofrenia o trastorno bipolar, según un gran estudio de tejido cerebral postmortem.

conducta restringidos y repetitivos. Movimientos estereotipados, uso de objetos o palabras repetitivas. Insistencia en patrones ritualizados de conducta verbal o no verbal. Desagrado extremo con pequeños cambios, patrones rígidos de pensamiento, rituales de saludo. Hiper o hiporreactividad a los estímulos sensoriales o interés inusual en aspectos sensoriales del ambiente. Puede haber respuestas adversas a sonidos o texturas específicas, exceso de olfateo o tacto de objetos, fascinación visual con luces o movimientos.

Los problemas de la salud oral en estos pacientes se refieren a la mala higiene, el menor acceso a un cuidado regular, dietas cariogénicas, no comunicación de la sintomatología, alta incidencia de bruxismo y trauma oral por lesiones autoinfringidas o accidentales. En estos pacientes las experiencias nuevas pueden ser problemáticas. Es conveniente realizar visitas previas en donde se le muestren fotos relacionadas a la atención dental. Debe permitirse que el paciente conozca con anterioridad lo que le espera y debe exponerse gradualmente a los nuevos estímulos dándole tiempo para adaptarse. La atención de estos pacientes requiere mucho más tiempo que una atención convencional. La idea es ir desensibilizándolo gradualmente al nuevo ambiente. Es importante evitar los cambios y toda situación forzada. Esto los hace mucho más lábiles y proclives al daño emocional en atenciones descuidadas. Lo importante para estos pacientes, es que el odontólogo pueda acercarse a conocer la condición y dar en alguna medida igualdad de oportunidades.

SUSCRÍBETE

Recibe mensualmente la edición impresa de nuestro periódico de Odontología



Estamos en...

Santiago, Iquique, Copiapó, Calama,
Viña del Mar, Antofagasta, La Serena, Talca,
Rancagua, Concepción, Valdivia, Temuco, Puerto Varas
y Puerto Aysén



XVII CONGRESO INTERNACIONAL DE ORTODONCIA

Innovación para el éxito clínico

XXII Congreso Asociación Latinoamericana de Ortodoncia

22 al 24 de Agosto 2018 / CentroParque, Santiago, Chile



Asociación
Latino Americana
de Ortodoncia

CONFERENCISTAS

Filosofías y Mecánica



Dr. Jorge Ayala
Face



Dr. Domingo Martin
Face




Dr. Ricardo Voss
Meaw




Dr. Cristian Basili
Meaw



Dr. Antonino Secchi
CCO




Dra. Anka Sapunar
Arco Recto



Dr. Reginaldo Zanelato
MBT



Dr. Guilherme Janson
Mecánica de Clase II



Dr. Alexandre Moro
Propulsores

Remodelación ósea y Anclaje esquelético



Dr. Won Moon
Anclaje esquelético



Dr. Baumgaertel
Anclaje esquelético



Dr. Thomas Wilko
Aceleración



Dr. Ertty Silva
Anclaje esquelético

Estética: lingual y alineadores



Dra. Gracia Guimaraes
Lingual



Dr. Willy Dayan
Invisalign



www.congresodeortodoncia.cl

www.sociedadortodoncia.cl

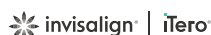

congreso2018@sortchile.cl



+ 56 222 462 931

AUSPICIADORES



Aproveche la baja del dólar!!!

Somos la única empresa que otorga este beneficio

Si baja el dólar... bajamos nuestros precios...

KIT DE CIRUGÍA GUIADA



Planifique su caso con el

Nuevo Kit de Instrumentos para Cirugía Guiada (GSTK)

de Alpha-Bio Tec desde la etapa de la osteotomía hasta la inserción del implante.

- Incluye completa variedad de fresas e instrumentos.
- Caja y bandeja ergonómicas y cuidadosamente diseñadas, esterilizables en autoclave.
- Fundas maestras compatibles.

GRATIS: Impresión de 5 guías estrictas de cirugía guiada (no incluye anillos).



Precio exclusivo clientes Alpha Bio.

\$1.750.000 IVA inc.

Pague hasta en 10 cheques

\$2.250.000 IVA Inc.

Valor no cliente

IMPLANTES + PILARES



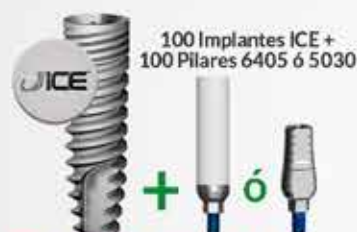\$6.890.000 IVA inc.

Consulte opciones de pago



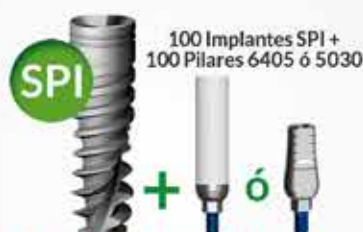\$7.200.000 IVA inc.

Consulte opciones de pago



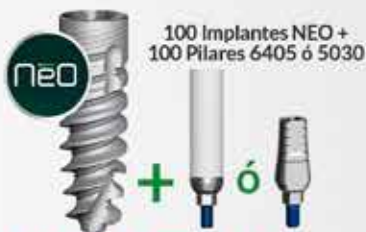\$8.900.000 IVA inc.

Consulte opciones de pago



\$10.490.000 IVA inc.

Consulte opciones de pago



\$13.000.000 IVA inc.

Consulte opciones de pago

IMPLANTES + CAJA QUIRÚRGICA



(*) ó (**) Ver Referencia más abajo.



20 Implantes DFI + Caja Quirúrgica
Protésica de 18 instrumentos
(fresas estándar), incluye Llave de torque
10-45 Ncm regulable.
*Stock limitado

\$1.299.000 IVA inc.

Pague hasta en 3 cheques



20 Implantes ICE + Caja Quirúrgica
Protésica de 18 instrumentos
(fresas estándar), incluye Llave de torque
10-45 Ncm regulable.
*Stock limitado

\$1.399.000 IVA inc.

Pague hasta en 3 cheques



20 Implantes ATID + Caja Quirúrgica
Protésica de 18 instrumentos
(fresas estándar), incluye Llave de torque
10-45 Ncm regulable.
*Stock limitado

\$990.000 IVA inc.

Pague hasta en 3 cheques



20 Implantes SPI + Caja Quirúrgica
Protésica de 18 instrumentos
(fresas estándar), incluye Llave de torque
10-45 Ncm regulable.
*Stock limitado

\$1.750.000 IVA inc.

Pague hasta en 3 cheques



10 Implantes NEO + Caja Quirúrgica
Protésica de 18 instrumentos
(fresas estándar), incluye Llave de torque
10-45 Ncm regulable.
Incluye Llaves 7305, 7303, 4141 y 4143
*Stock limitado

\$1.490.000 IVA inc.

Pague hasta en 3 cheques

(*) Sólo una promoción por doctor.
(**) Promoción exclusiva clientes Alpha Bio Chile y alumnos de universidades en convenio.

Contáctenos vía whatsapp
+56 9 8199 5030

Alpha Bio
CHILE

Síganos en facebook
Alpha Bio Chile

Llame ahora a su ejecutivo de ventas o contáctenos al: (56-2) 2335 4033 o al e-mail: servicioalcliente@alphabio.cl

Aproveche la baja del dólar!!!

Somos la única empresa que otorga este beneficio

Si baja el dólar... bajamos nuestros precios...

(**) **NSK**

- Surgic AP**
- Motor quirúrgico de implantes + Contrángulo 20:1
 - Control de parámetros desde la consola
 - 75 ml/min irrigación
 - 50 Ncm



\$1.350.000 IVA inc.

Pague hasta en 8 cheques de \$168.750

(**) Promoción exclusiva clientes Alpha Bio Chile y alumnos de universidades en convenio.

SAESHIN

- SAESHIN**
- Motor quirúrgico de implantes + Contrángulo 20:1
 - Manos libres control total en el pedal



\$1.299.000 IVA inc.

Pague hasta en 8 cheques de \$162.375

SAESHIN

- SAESHIN**
- Motor quirúrgico de implantes + Contrángulo 20:1
 - Manos libres control total en el pedal



\$1.690.000 IVA inc.

Pague hasta en 10 cheques de \$169.000

SAESHIN

- TRAUS SIP10 - PRO**
- Motor quirúrgico de implantes + Contrángulo 20:1
 - Manos libres
 - Luz LED
 - Control total en el pedal
 - 9 Programas regulables
 - 1 Programa autocálculo
 - 90 ml/min irrigación
 - 5-65 Ncm



\$1.990.000 IVA inc.

Pague hasta en 10 cheques de \$199.000

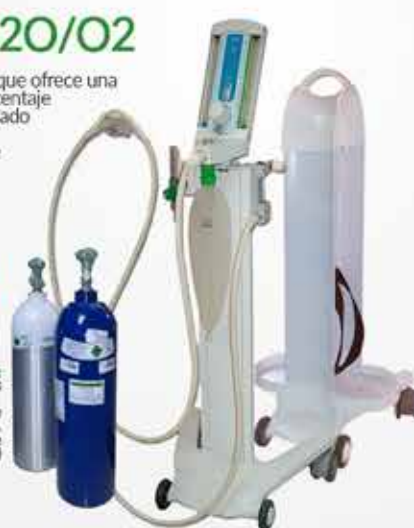Rotamix automático N2O/O2

El Rotamix automático es un dispositivo compacto que ofrece una precisión y facilidad de uso en la fijación del porcentaje de óxido nítrico y oxígeno y automáticamente ajustado por un solo botón de control. El equipo de la línea Rotamix es el único que ofrece mezcla y amplia gama de 220 mm de longitud, con la lectura individual para cada gas (N2O/O2), fácil de leer y proporciona una mayor precisión y seguridad en la administración de los gases.

- Sistema de oxigenación en caso de emergencia.
- Globo de silicona.
- Dispositivos antipolución que mide el flujo y no la presión.
- Máscaras de silicona autoclavable con inversión contra el sistema de seguridad.



Incluye:
2 reguladores
(Imagen de referencia.
No incluye cilindros)



\$4.500.000 IVA inc.

Pague hasta en 15 cheques de \$300.000



OTROS PRODUCTOS

Monitor de signos vitales PC900

- Monitor de signos vitales PC900 con gran pantalla LCD
- Configuración para adulto, pediátrico y Neonatal
- Parámetros: SP02, NIBP, PR
- Curva Pletismografía
- Gran sensibilidad y precisión en las mediciones
- Ciclos programables entre 1 y 240 minutos
- Protección de sobrepresión
- Tendencias en pantalla hasta 96 horas
- Medición de pulso e índice de perfusión
- Almacenamiento y revisión de 400 registros de presión
- Tres niveles de alarmas visibles y audibles
- Batería recargable
- Garantía 12 meses TUV (Germany)
- ISO9001 ISO13485



\$599.000 IVA inc.

Pago Contado

\$630.000 IVA inc. en 4 cheques

Anestesia Computarizada

La tecnología SleeperOne ofrece todo lo mejor de la anestesia sin dolor. El menor costo de operación del mercado.

SleeperOne5
DENTAL HI TEC

Accesorios Incluidos:
2 Cajas de agujas descartables DHT (200 unidades)

Reposición descartable:
Caja 100 unidades
\$25.000 IVA inc.



\$1.950.000 IVA inc.

Pago contado

\$2.100.000 IVA inc. en 4 cheques

Centrífuga Clínica

Modelo: DM0412

Velocidad:
300-4500 rpm.
100 rpm incremento.

Capacidad de motor:
8 x 15 ml tubos de centrifuga,
12 x 10ml/7ml/5ml Vacutainer.

Max. RCF: 2490xg.

Tiempo de operación:
30seg a 99min Timer u
Operación Continua.

Dimensiones:
(L)11.0x(A)10x(H)5.5 inches

Voltaje: 110-240V, 50/60Hz



\$510.000 IVA inc.

Pago contado

\$545.000 IVA inc. en 4 cheques

Equipo de succión

Especificaciones Técnicas

- Vacío máximo: ≥90 kPa
- Intervalo de vacío ajustable: 20 kPa - vacío máximo
- Flujo de aspiración: ≥ 20L / min
- Nivel de ruido: ≤60 decibeles
- Volumen de reservatorio: 2 Botellas de vidrio X 2,5 litros
- Fuente de alimentación: 60Hz, 2.0 amps.
- Potencia de entrada: 220V
- Control manual o pedal



\$149.000 IVA inc.

Pago contado

\$199.000 IVA inc. en 4 cheques

Contáctenos vía whatsapp
+ 56 9 8199 5030

AlphaBio
CHILE

Síganos en facebook
Alpha Bio Chile

Llame ahora a su ejecutivo de ventas o contáctenos al: (56-2) 2335 4033 o al e-mail: servicioalcliente@alphabio.cl

Armonización y rejuvenecimiento facial:

Técnicas mínimamente invasivas

Dra. Karin Moren Milos

Cirujano Dentista Universidad de Chile.
Especialista en Rehabilitación Oral UNAB.
Directora Grupo Académico BAMS.
Speaker Biothread Chile.

Dr. Eduardo Chappuzeau

Cirujano Dentista Universidad Finis Terrae.
Especialista en Rehabilitación Oral Universidad de Chile.
Director Grupo Académico BAMS.

Hoy en día, cada vez son más los pacientes que buscan opciones para combatir los signos del envejecimiento y lograr una apariencia armónica del rostro sin necesidad de someterse a una cirugía.

El uso de ácido hialurónico reticulado y toxina botulínica ha aumentado considerablemente con la creciente demanda de estos tratamientos estéticos mínimamente invasivos, convirtiéndose en herramientas clave para complementar la labor del cirujano dentista más allá de la estética y salud bucal.

REPORTE DE CASO CLÍNICO

Paciente, sexo femenino, 52 años, ASA I, consulta porque "dice verse con un rostro cansado y de expresión facial muy dura".

Lo primero que se realiza en estos casos es el análisis clínico y fotográfico del paciente tanto frontal como de perfil, en posición ortostática.

El examen físico de frente (Figura 1) revela canto externo de ambas cejas descendido, y arrugas estáticas grado III en la Escala de Glogau a nivel de la zona glabellar y periorcular. Depresión de la zona malar por proyección y continuidad del valle de lágrimas debido a la pérdida de grasa del compartimento graso mejilla medial. Surco nasogeniano marcado en ambos lados. Comisuras bucales descendidas. Mentón hipertónico (en empedrado).

El examen físico de perfil (Figura 2)

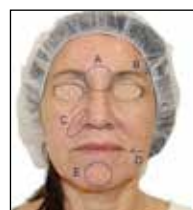

Figura 1. Análisis frontal.

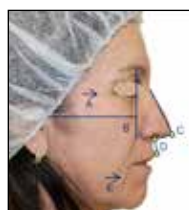

Figura 2. Análisis de perfil.

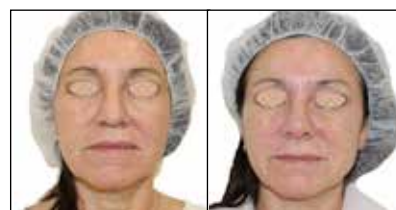

Figura 4. Vista frontal antes del tratamiento.

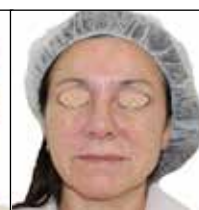

Figura 5. Vista frontal después del tratamiento.

FIGURA 1.

- A. Arrugas estáticas glabellares.
- B. Cola de ceja descendida.
- C. Surco nasogeniano marcado.
- D. Comisura bucal descendida.
- E. Mentón hipertónico.

FIGURA 2.

- A. Arrugas estáticas perioculares.
- B. Falta de proyección malar.
- C. Vértice nasal descendido.
- D. Ángulo nasolabial disminuido (92°).
- E. Surco labiomentoniano marcado.

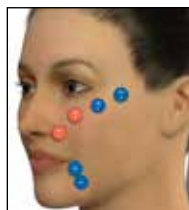


Figura 3. Esquema de aplicación de ácido hialurónico según MD Codes Dr. Mauricio Di Maio.

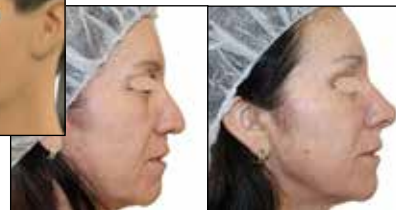

Figura 6. Vista lateral antes del tratamiento.

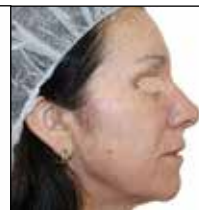

Figura 7. Vista lateral después del tratamiento.

muestra y confirma las arrugas estáticas perioculares antes mencionadas. La falta de proyección malar (medida en relación a la tangente al globo ocular, perpendicular al plano de Frankfurt), en normalidad se proyecta +/- 1,5 mm más allá de esta línea. Vértice nasal descendido (línea que va del ángulo frontonasal a vértice nasal debiese ser tangente al dorso nasal). Ángulo nasolabial disminuido (92°, medido desde el vértice nasal hasta punto subnasal, y de éste a la punta del bermellón del labio superior); en mujeres, normalmente el ángulo nasolabial mide entre 100° y 120°. Surco labiomentoniano marcado (líneas de marioneta).

PLAN DE TRATAMIENTO

El tratamiento consta de 2 fases:

Primera Fase: Neuromodulación (denervación química) consistente en la aplicación intramuscular de toxina botulínica en dosis terapéutica para disminuir la fuerza de contracción de los músculos de la mímica en el tercio

superior e inferior. Con esto se consigue disminuir la profundidad de las arrugas estáticas y evitar la formación de arrugas dinámicas. El producto utilizado fue BOTOX® de Laboratorio ALLERGAN®, dilución 2mL de suero fisiológico para 1 vial de 100 Unidades.

Se procedió a la infiltración de la toxina botulínica, para ello se utilizó jeringa de 1mL con aguja 32G 12mm.

Segunda Fase: Esta etapa corresponde al rejuvenecimiento y armonización facial volumétrica, y se realiza 15 días después de la aplicación de la toxina botulínica. Consiste en devolver los contornos y volúmenes faciales perdidos, atenuar surcos y devolver la armonía al rostro mediante la aplicación suprapariética y subdérmica de ácido hialurónico reticulado de distintas densidades. Los productos utilizados fueron VOLUMA® (2 jeringas de 1mL cada una) y JUVEDERM Ultra Plus® (1 jeringa de 1mL) ambos de Laboratorio ALLERGAN®.

Se procedió al siguiente esquema de infiltración (Figura 3):

- Suprapariéticamente en 3 puntos correspondientes a Ck1, Ck2 y Ck3 de los MD Codes del Dr. Mauricio Di Maio. Estos puntos se ubican sobre la sutura cigomatomalar (Ck1), 0,1 mL de VOLUMA® suprapariético; 0,2 mL del mismo ácido hialurónico (técnica en bolo) en el punto de mayor prominencia malar (Ck2); y 3 mL malar anteromedial (Ck3). Éste último punto se aplicó en 2 planos, 0,2 mL suprapariético y 0,1 mL subcutáneo (técnica en pilar), para dar mayor proyección a esa zona que se encontraba deprimida.

- Subdérmicamente en punto NL1 de MD Codes (nasogeniano alto) para reducir la prominencia del surco nasolabial. El producto aplicado fue VOLUMA® 0,15 mL por lado, técnica en abanico con aguja 27G 12mm.

- Subdérmicamente en punto M1 de MD Codes (línea de marioneta superior) y M2 (línea de marioneta central) para elevar las comisuras y mejorar la apariencia de las líneas de marioneta, devolviendo el soporte. El producto aplicado fue JUVEDERM Ultra Plus® 0,1 mL por lado en M1 y 0,2 mL por lado en M2, técnica en abanico con aguja 27G 12 mm.

- Armonización nasal (rinomodelación) bajo anestesia infiltrativa alta paranasal, técnica intraoral al 2% con vasoconstrictor, aguja corta 30G. Se procedió a infiltrar suprapariéticamente VOLUMA® 0,2 mL en bolo suprapariético en ángulo nasolabial. Se aplicó contra septum cartilaginoso entre ambas cruras nasales 0,1 mL en retroinyección VOLUMA®. Se realizó columna en retroinyección entre ambas cruras (línea media) desde el vértice del ángulo nasolabial (0,1 mL). Finalmente se infiltró subcutáneamente sobre el actual vértice para proyectarlo y elevarlo 0,1 mL.

El resultado final es un rostro más armonioso, surcos menos marcados, apariencia más juvenil y femenina (Figuras 4-5-6-7).

EXPOSITORES



Prof. Dr. Rodolfo Miralles L.



Dr. Rodrigo Pino Conrads



Dr. Raúl Frugone Zambra




Dr. Claudio Morata G.



SOCIEDAD DE REHABILITACIÓN ORAL DE CHILE

Dimensión Vertical
en Rehabilitación Oral:
Ciencia, Práctica y Uso de
Tecnologías Digitales

Sábado 21 de abril de 2018



CUPOS LIMITADOS • HOTEL MARINA LAS CONDES • ALONSO DE CÓRDOVA 5727 • SANTIAGO, CHILE





20, 21 y
22 de Abril

PROCEDIMIENTOS ESTÉTICOS MÍNIMAMENTE INVASIVOS

| Técnicas y Nuevos
Protocolos Clínicos

MÓDULOS

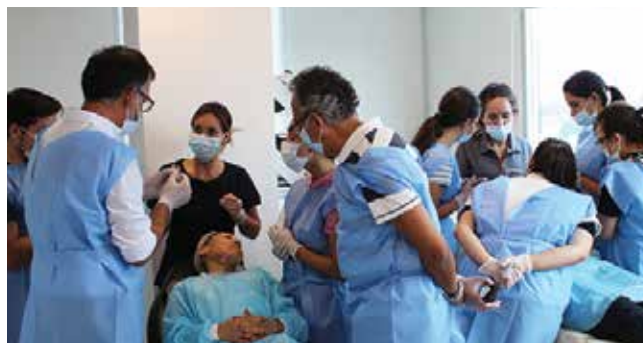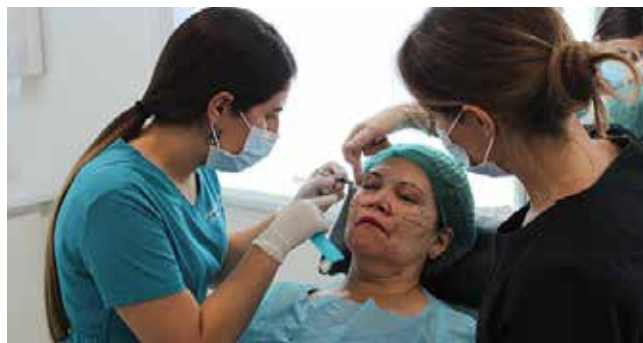Toxina
Botulínica

Volumetría
Facial

Medicina
Estética
Regenerativa

Hilos Tensores
de PDO

Modelos
de Negocio y
Marketing



■ Increíble curso!! la teoría muy completa y las jornadas clínicas súper intensas y con harta práctica! Súper agradecida de los conocimientos entregados y de la buena disposición de las profesoras para apoyarnos con nuestros pacientes.

■ Excelente curso!! Las docentes muy entregadas y comprometidas en nuestro aprendizaje..la organización y camaradería fue buenísima!! Mil gracias.

SPEAKERS

Dra. Karin Moren Milos

Dra. Carolina Díaz Bravo



Claudia Andrea Guajardo Tapia, Cirujano Dentista.

Paola Bobadilla Quinteros, Cirujano Dentista.

BEAUTY ANTIAGING MEDICAL SESSIONS

Info@bams.cl - www.bams.cl

+ (569) 9201 3615 / + (562) 2951 2485



2018

CURSOS ANUALES

Regeneración tisular guiada en defecto óseo de 2 paredes



Dr. Franco Paveri Salomon

Cirujano Dentista. Universidad de Valparaíso.
Premio Sociedad de Periodoncia de Chile.
Socio Sociedad de Periodoncia de Chile.
Advance training on periodontal regeneration
TangramOdis srl, Florence 2017.

Paciente de sexo femenino, ASA I, 49 años de edad, con antecedentes de alergias a las sulfonamidas, su diagnóstico periodontal fue de una periodontitis crónica moderada generalizada, severa localizada, la cual presentaba un defecto óseo de 2 paredes en Dte. 1,3, por mesio-palatino, con una profundidad de 9 mm. medido con sonda periodontal standard (Williams) a presión media, post tratamiento periodontal clínico y fase de reevaluación, posterior al sondaje de rigor, se decidió realizar una regeneración tisular guiada del sitio afectado, mediante amelogeninas (EMD) Straumann, aplicando técnica de MIST-MPPT (minimamente invasiva con colgajo de preservación de papila modificado).

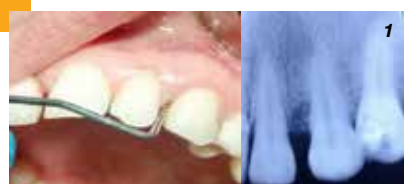

Figura 1: Sondaje periodontal inicial, 9 mm al sondaje con presión standard. Imagen radiográfica del defecto óseo de 2 paredes.

AMELOGENINAS

La utilización de amelogeninas en RTG. ha sido descrita desde el año 2006, con la introducción de estas en el mercado Europeo. Su facilidad de aplicación, sus excelentes resultados clínicos, y su confort en la cirugía, reduciendo el edema y el dolor post-operatorio, hace que sea uno de los materiales regenerativos más utilizados y recomendados en la actualidad. Es recomendable grabar mediante agentes quebrantes antes de la aplicación en defectos óseos, por 2 minutos y la aplicación de clorhidrato de tetraciclina 250 ml en 5 ml. de agua destilada como tratamiento previo a la aplicación de los EMD. Estudios clínicos han demostrado que la resolución de los defectos óseos es de un 88,7%+- 20,9%, a la aplicación de amelogeninas. Por otro lado la utilización de MPPT y MIST o M-MIST, mejora los resultados clínicos en cuanto a nivel de ganancia de inserción y cicatrización post-operatoria.

CASO CLÍNICO

Una vez establecido y realizado el protocolo de tratamiento periodontal clínico y su reevaluación (ver publicación en edición N°67-pag. 08), se procede al procedimiento periodontal regenerativo mediante derivados de la matriz del esmalte, en este caso realizaremos un MIST-MPPT, de modo de mantener de la mejor manera posible el material de injerto y los tejidos periodontales. la primera línea de incisión se realizó con hoja 15c y mango de bisturí curvo en sentido horizontal e intracrevicular, de modo de realizar una MPPT, así posteriormente podemos elevar un colgajo mucoperiostico.

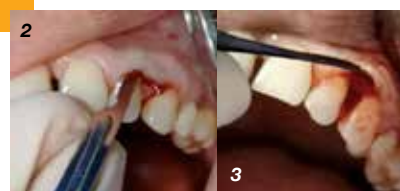

Figura 2: Línea de incisión de modo de realizar un MPPT, hoja de bisturí 15c, en 45° en dirección hacia el hueso crestral. Figura 3: Despegue de colgajo con periostotomo de Allen.

El colgajo mucoperiostico, fue realizado con una legra o periostotomo de Allen el cual permite desplazar el periodonto de protección y traicionar la papila hacia atrás de modo de lograr una técnica modificada de preservación de papila (MPPT), así podemos acceder al defecto óseo el cual presentará un tejido de granulación producto de la respuesta inmunoinflamatoria como respuesta a la noxa bacteriana, posteriormente procedemos a la limpieza del defecto óseo en articular con una careta mini five 5-6 y piezo eléctrico con punta adaptable subgingival (W&H), de modo de dejar el defecto óseo listo para permitir la detoxificación con Clorhidrato de Tetraciclina 250 mg./5ml de H₂O, de modo de acondicionar los tejidos para poder acceder a la técnica de RTG.

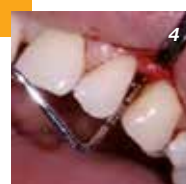

Figura 4: Defecto óseo periodontal de 2 paredes post limpieza y sondase periodontal intraóseo.

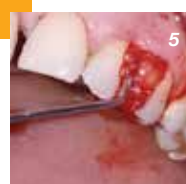

Figura 5: Aplicación de Amelogeninas, EMD Straumann, con presión gentil abarcando todo el defecto óseo.

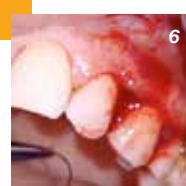

Figura 6: Punto colchonero vertical con loop palatino, de modo de reposicionar la papila luego del MPPT. Recomendamos la utilización de un castro viejo.

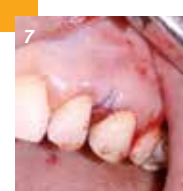

Figura 7: Sutura finalizada con un punto colchonero vertical con loop palatino y un simple vertical de modo de lograr cierre por primera intención y preservación de papila quirúrgica.

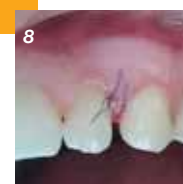

Figura 8: Control a la semana del postquirúrgico, paciente en evolución normal, punto en Loop y simple en correcta posición y expuestos.

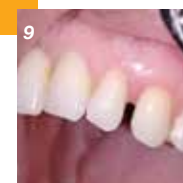


Figura 9: Control a los 21 días de cicatrización, reepitelización de la herida quirúrgica completa en fase de cicatrización conectiva y ósea.

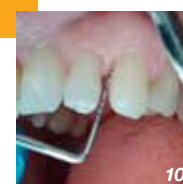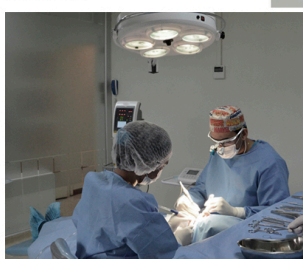


Figura 10: A 6 meses de realizada la regeneración tisular guiada con amelogeninas, la reducción del saco periodontal es de 5 mm. pasando de una profundidad de sondaje 8 mm. a 3 mm.

La utilización de MIST con MPPT, es una de las herramientas más útiles a la hora de realizar una regeneración tisular con amelogeninas debido a la facilidad de acceso al defecto óseo y la contención del material de injerto. Por otro lado en el momento de la juntura de bordes de la herida quirúrgica es necesario a utilización de un punto en loop con spin palatino vertical. Este caso clínico demuestra la versatilidad de uso y aplicación del MIST y MPPT, el cual, con una correcta manipulación puede ser una gran herramienta de ayuda a la hora de realizar regeneración tisular guiada, puede ser planteada como una innovación a la convencional técnica de colgajo y membrana conectiva o colágena, diferenciado en su confort, los materiales de sutura, y el post operatorio, por otro lado, facilita la aplicación de derivados de la matriz del esmalte o amelogeninas (Straumann Emdogain), de modo de tener un buen periostio contenedor.



Clínica Ellis
una sonrisa para el futuro



Pabellón Quirúrgico abierto a toda la comunidad Odontológica, especialmente a cirujanos maxilofaciales, implantólogos, periodoncistas y especialistas en rehabilitación oral.

Este pabellón otorga máxima seguridad y confianza, cuenta con un sistema de renovación de aire 6 por hora y presión positiva que mantiene el aire de su interior libre de contaminación.

Mayor información: :: Fonos: +562 2 2044979 / +562 2 23792462 :: Mail: contacto@implantesdentales.cl

ARRIENDO DE PABELLÓN Y AUDITORIO

Sala para capacitaciones a odontólogos, asistentes dentales o presentaciones de productos en el área de la odontología, con capacidad para 20 personas, equipo de audio, proyector data con conexión desde pabellón de cirugía (si lo requiere), telón, pizarra, aire acondicionado, agua purificada, servicio coffee break.



I SIMPOSIO INTERNACIONAL DE MEDICINA DEL SUEÑO: Hacia un enfoque integral



Clínica
Universidad
de los Andes

5-6-7 julio 2018

Dirigido a: Médicos neurólogos adultos e infantiles, broncopulmonares, cardiólogos, psiquiatras, otorrinolaringólogos maxilofaciales, geriatras, psicólogos, kinesiólogos, fonoaudiólogos, ortodoncistas, disfuncionistas y especialidades médicas y odontológicas afines.

**Aula Magna, Biblioteca Universidad de los Andes:
Monseñor Álvaro del Portillo 12.455, Las Condes.**

Directores: Dra. Evelyn Benavides y Dra. Silvana Palacios

Organiza: Clínica Universidad de los Andes

Tópicos:

- 1.- El sueño como marcador biológico de enfermedades metabólicas y neurodegenerativas
- 2.- Alteraciones maxilofaciales y de la vía aérea superior: ¿cuánto influyen en el sueño?
- 3.- Tratamiento de la apnea del sueño: más allá del CPAP


Talleres por inscripción:

Jueves 5 julio	40 cupos por taller, máximo 2 talleres por persona
14:00 - 16:00 hrs.	Taller Polisomnografía
14:00 - 16:00 hrs.	Taller Dispositivos de Avance Mandibular
16:30 - 18:00 hrs.	Ejercicios Vía Aérea Superior
16:30 - 18:00 hrs.	Taller Toxina Botulínica en Bruxismo

Invitados Internacionales



Prof. Dra. Miche De Meyer, Gent University, Gent - Department of Dentistry, Belgica. Dentistry, Oral and Maxillofacial Surgery, Sleep Medicine.



Flga. Vanessa Ieto, InCor - HCFMUSP, CDE - Clínica de Desenvolvimento Especializada e Consultório Particular, Sao Paulo, Brasil.



Dr. Daniel Pérez-Chada, Jefe Servicio Neumología. Director Clínica del Sueño Hospital Universitario Austral, Buenos Aires, Argentina.



Dr. Geraldo Lorenzi-Filho, Professor Livre Docente da Disciplina de Pneumologia USP, e diretor do Laboratório do Sono da Disciplina de Pneumologia - Instituto do Coração.



Dra. Pilar Rubio, Servicio de Maxilofacial del Hospital Universitario de La Princesa, Madrid, España.

Valores inscripción:

	Pago hasta el 5 de junio 2018	Pago hasta el 29 de junio 2018	IN SITU
Médicos, Odontólogos, Psicólogos, Kinesiólogos, Fonoaudiólogos, Enfermeros, Tec. Médicos, Terapia Ocupacional (300 cupos)	\$60.000	\$70.000	\$80.000
Valor único Staff UANDES (Médicos, Odontólogos, Psicólogos, Kinesiólogos, Fonoaudiólogos, Enfermeros, Tec. Médicos, Terapia Ocupacional)	\$50.000	\$50.000	\$80.000
Técnicos, residentes y alumnos (50 cupos)	\$20.000	\$20.000	\$30.000
Técnicos, residentes y alumnos UANDES	\$15.000	\$15.000	\$30.000

Patrocina:

Sociedad de Ortodoncia de Chile, **SORTCH**
Sociedad Chilena de Neurología, Psiquiatría y Neurocirugía, **SONEPSYN**
Sociedad Chilena de Medicina de Sueño, **SOCHIMES**
Sociedad de Trastornos Temporomandibulares y Dolor Orofacial, **TTM**
Universidad de los Andes, **UANDES**
Facultad de Medicina UANDES



Universidad de
los Andes > **FACULTAD
DE MEDICINA**

Auspicia:

Pharma Investi
Ortolab
Mediplus
SAVAL
RESMED
CIC



Inscripciones en:

www.eventotal.cl o al
teléfono: (56) 22 220 4553

Ministro de Salud anuncia la creación de una División Odontológica en el Minsal

El ministro de Salud, Emilio Santelices, visitó la sede nacional del Colegio de Cirujano Dentistas para presentarse ante la directiva y la profesión, en un gesto que, independientemente del signo político del gobierno de turno, no había sucedido con ministros de Salud anteriores.

El dignatario aprovechó la ocasión para anunciar que el gobierno creará una División Odontológica Nacional, demanda histórica de la profesión, debido a que en la actualidad no hay una mirada odontológica en la mesa donde se toman las grandes decisiones políticas de salud en el país. Santelices recalcó la necesidad de una institucionalidad en la que converjan las políticas públicas referentes a sanidad y prevención bucal. “Lo que hoy hay es un Departamento de Salud Odontológica que va a pasar a ser una División, para que exclusivamente se enfoque en una mirada integral, se enfrenten las brechas y se lidere el trabajo para fortalecer el acceso de la población a la salud bucal en la atención primaria”, dijo el ministro.

Estas declaraciones ocurrieron en el contexto de su visita a la Sede Nacional del Colegio de Cirujano Dentistas, a la que asistió acompañado de su Jefe de Gabinete, doctor Mario Villalobos, y la doctora Paola Olave, odontóloga a cargo del Departamento de Salud Odontológica. Todos ellos se reunieron con la directiva de la asociación gremial, representada por el presidente de la Orden, doctor Jaime Acuña; la segunda vicepresidenta, doctora María Eugenia Valle; el tesorero, doctor Luis Felipe Jiménez; y el secretario general, doctor Mauricio Rosenberg.

El doctor Jaime Acuña se mostró entusiasta ante esta noticia, ya que asegura que es un paso importante para disminuir la desigualdad en el acceso



“ Nos alegra mucho escuchar que va haber una división de salud oral en el ministerio, la cual va cohesionar todos los esfuerzos que se realizan de forma parcializada. Esto le va dar una mirada integral al tema dental y eso es una primera roca de un proyecto a largo plazo ”

a la odontología. “Nos alegra mucho escuchar que va haber una división de salud oral en el ministerio, la cual va cohesionar todos los esfuerzos que se realizan de forma parcializada. Esto le va dar una mirada integral al tema

dental y eso es una primera roca de un proyecto a largo plazo”, afirmó la máxima autoridad del gremio.

La directiva del Colegio se manifestó dispuesta a colaborar con el Minsal, y le presentó sus propuestas para mejorar

la salud de los chilenos. Por su parte, el ministro expresó su interés en los lineamientos de la asociación gremial, declarando su apoyo al fortalecimiento de la atención primaria e informando de la construcción de 150 centros dentales en los CESFAM de las regiones del país. Además, recalcó la importancia de acercar el cuidado bucal a la población y propiciar prácticas socio sanitarias desde el hogar.

Con respecto a su visita al Colegio de Dentistas, Santelices valoró y expresó su voluntad de poder trabajar de manera conjunta con la directiva, sosteniendo la necesidad de incluir a todos los actores que se desempeñan en el área de la salud y asistencia de las personas.

HAGAMOS JUNTOS HISTORIA

Congreso iOS
CONGRESO DE INTERESPECIALIDADES DEL SUR
TEMUCO, 18 Y 19 DE MAYO 2018



AUSPICIAN



PATROCINAN



ORGANIZAN



MEDIA PARTNER **MEDIO SUR**

18 Y 19 DE MAYO, 2018 • DREAMS HOTEL & CASINO TEMUCO • WWW.IOS.CL

PERIOPLASTIC^{MR}

Experiencias Educativas 2018

CURSOS@PERIOPLASTIC.CL

IMPLANTES INMEDIATOS

3, 4 y 5 Mayo

Dr. Luiz Zimmermann
Brasil

Dr. Pablo Urrutia
Chile

CURSOS@PERIOPLASTIC.CL

REGENERACIÓN ÓSEA VERTICAL

30, 31 de Mayo
1 de Junio

Dr. Pier Gallo
Colombia

Dr. Pier
Gallo

CURSOS@PERIOPLASTIC.CL

CONSIDERACIONES PROTÉSICAS EN REHABILITACIÓN EN ZONA ESTÉTICA

11 y 12 de Junio

RDIP
Concept

Dr. Jonathan Esquivel
EE.UU

CURSOS@PERIOPLASTIC.CL

CIRUGÍA RECONSTRUCTIVA EN IMPLANTOLOGÍA Khoury Technique

25, 26 y 27 de Octubre

Dr. Juan Lara
España

Dr. Jose Luis Mompell
España

Reconstrucción ósea de sector anterior con Sausage Technique, consideraciones clínicas



Dr. Patricio Neira G.

Docente Postítulo Periodoncia Universidad de Chile, Periodoncista Hospital San Camilo.

Dra. Danica Mandakovic P.

Docente Pregrado Ortodoncia Universidad Andrés Bello.

OBJETIVO

La reabsorción ósea como consecuencia de la pérdida de piezas dentarias, genera complicaciones para la adecuada colocación de implantes en una posición protésicamente guiada. El objetivo de este poster es mostrar la resolución de un caso de atrofia maxilar en el sector ánterosuperior a través de la técnica "Sausage Technique". Este procedimiento descrito por Urban et al permite resolver casos de reabsorciones óseas severas en sentido horizontal y vertical llevando al límite el procedimiento de regeneración ósea guiada (ROG).

Fig. 1 Fotografía inicial oclusal.

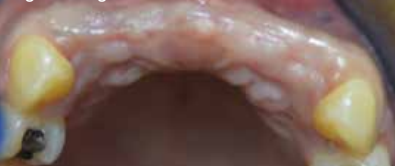
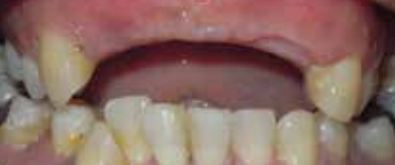
Fig. 2 Fotografía inicial frontal.



MATERIALES Y MÉTODO

Caso clínico de paciente sexo femenino con ausencias de piezas 1.2, 1.1, 2.1, 2.2., se desarrolló ROG con técnica Sausage para reconstruir sector anterior y permitir la instalación de dos implantes (1.2 y 2.2) para poder rehabilitar con prótesis fija plural implantosoportada. El caso cuenta con consentimiento informado de la paciente autorizando su presentación, documento validado por el Comité de Ética Científica del Servicio de Salud Aconcagua (acreditado).

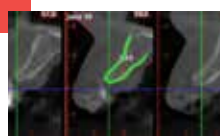


Fig. 3 Scanner inicial.

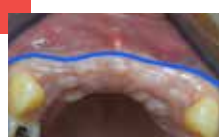

Fig. 4 Magnitud de la reabsorción horizontal.

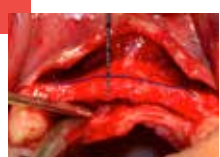

Fig. 5 Medición del defecto.

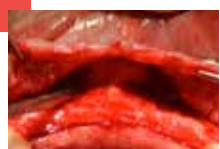

Fig. 6 Disección suborbicular del colgajo.

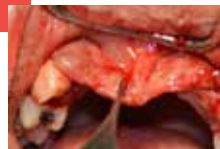

Fig. 7 Desplazamiento del colgajo.

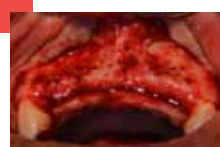

Fig. 8 Perforaciones óseas para aumentar aporte vascular.

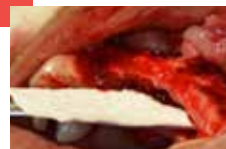

Fig. 9 Fijación palatina de la membrana.

Durante la ejecución de la técnica, se deben tomar en cuenta varias consideraciones clínicas relacionadas al manejo del tejido blando (desplazamiento adecuado del colgajo), conocimiento de biomateriales (propiedades) y estabilización del injerto para poder obtener éxito y disminuir el riesgo de complicaciones.



Fig. 10 Colocación de sustituto óseo.

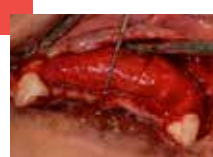

Fig. 11 Fijación apical de la membrana.



Fig. 12 Fijación apical con tachuela.

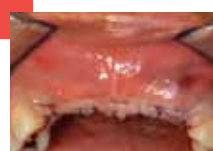

Fig. 13 Sutura del colgajo.

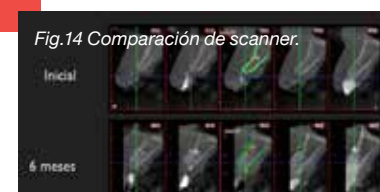

Fig. 14 Comparación de scanner.

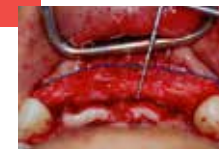

Fig. 15 Aumento horizontal obtenido.

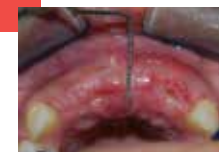

Fig. 16 Vista oclusal final.

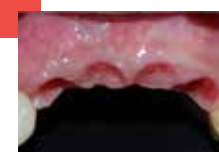

Fig. 17 Manejo del tejido con provisionales sobre implantes en 1.2 y 2.2.

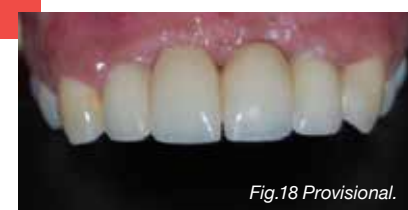

Fig. 18 Provisional.

CONCLUSIÓN

La "Sausage Technique" permite dar resolución a casos de atrofia maxilar severa de forma predecible y sin complicaciones si se tiene un adecuado manejo del tejido blando, de los biomateriales y se conocen las variables biológicas que influyen en la cicatrización de los injertos óseos.

BIBLIOGRAFÍA:

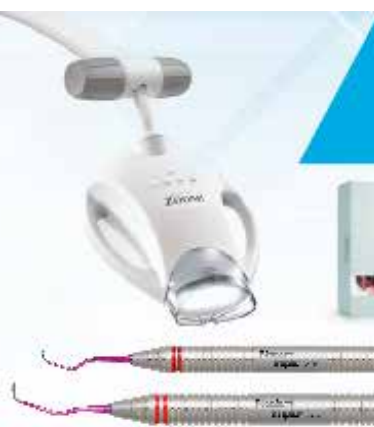1. Rothamel, Schwarz, Fienitz, Smeets, Dreiseidler, Ritter, Happe, Zöller. Biocompatibility and Biodegradation of a Native Porcine Pericardium Membrane: Results of In Vitro and In Vivo Examinations. *Int J Oral Maxillofac Implants* 2012;27:146-154.
2. Urban I., Lozada J. Horizontal Ridge Augmentation with a Collagen Membrane and a Combination of Particulated Autogenous Bone and Anorganic Bovine Bone-Derived Mineral: A Prospective Case Series in 25 Patients. *Int J Periodontics Restorative Dent* 2013;33:299-307. doi: 10.11607/prd.1407.
3. Urban I, Monje, Nevins, Nevins, Lozada, Wang. Surgical Management of Significant Maxillary Anterior Vertical Ridge Defects. *Int J Periodontics Restorative Dent* 2016;36:329-337. doi: 10.11607/prd.2644.
4. Urban I, Monje, Lozada, Wang. Vertical Ridge Augmentation and Soft Tissue Reconstruction of the Anterior Atrophic Maxillae: A Case Series. *Int J Periodontics Restorative Dent* 2015;35:613-623. doi: 10.11607/prd.2481.
5. Urban, Lozada, Wessing, Suárez-López del Amo, Wang. Vertical Bone Grafting and Periosteal Vertical Mattress Suture for the Fixation of Resorbable Membranes and Stabilization of Particulate Grafts in Horizontal Guided Bone Regeneration to Achieve More Predictable Results: A Technical Report. *Int J Periodontics Restorative Dent* 2016;36:153-159. doi: 10.11607/prd.2627.



Doris Rubilar y Cia. Ltda. - Uriel Eventos
General Holley #2381 Of. 903
Providencia - RM - Chile

+562 2378 9920 | +569 9051 3070

www.urielrubilar.cl



Expertos en Productos y Servicios para
Pacientes y Profesionales



PHARMA INVESTI PHILIPS

CURAPROX
SWISS PREMIUM ORAL CARE

Colgate

VOCO

Oral-B

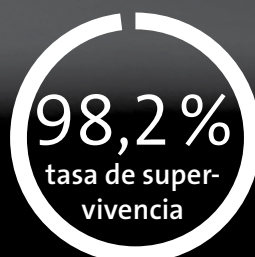DENTAID

Nordent

¿Está maximizando las capacidades de cicatrización de sus pacientes?

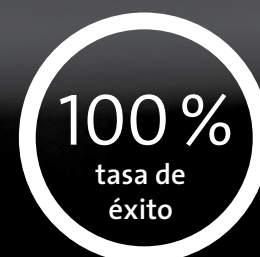

TASA DE SUPERVIVENCIA DEL
IMPLANTE EN CARGA INMEDIATA
DESPUÉS DE 10 AÑOS¹



Estudio multicéntrico
controlado aleatorizado
(96 pacientes, 127 implantes)

TASA DE ÉXITO DEL IMPLANTE
EN PACIENTES IRRADIADOS CON
COMPROMISO ÓSEO, DESPUÉS DE 1 AÑO²



Ensayo clínico aleatorizado
(19 pacientes, 97 implantes)

Straumann® SLActive®

Desempeño más allá de lo imaginable.



Descubra el elevado potencial de cicatrización de la
superficie SLActive: <http://slactive.straumann.com>.

¹ Nicolau P, Guerra F, Reis R, Krafft T, Benz K, Jackowski J 10-year results from a randomized controlled multicenter study with immediately and early loaded SLActive implants in posterior jaws. Accepted for oral presentation at 25th Annual Scientific Meeting of the European Association of Osseointegration – 29 Sep – 1 Oct 2016, Paris. ² Patients treated with dental implants after surgery and radio-chemotherapy of oral cancer. Heberer S, Kilic S, Hossamo J, Raguse J-D, Nelson K. Rehabilitation of irradiated patients with modified and conventional sandblasted, acid-etched implants: preliminary results of a split-mouth study. Clin. Oral Impl. Res. 22, 2011; 546–551.

Straumann filial en Chile

Dirección: Cerro el Plomo 5420, Oficina 1101. Las Condes

Si deseas obtener información de producto o precios contactar al teléfono [2 22992710](tel:22992710) o al correo contacto.cl@straumann.com

Ahora en redes sociales! Síguenos por Instagram [straumanncl](#) o Facebook [Straumanncl](#)

 **straumann**
simply doing more

Shock anafiláctico

Dra. María Ángeles Serrera

Profesora Asociada Odontología Integrada en Pacientes Especiales Universidad de Sevilla.

La reacción anafiláctica generalizada es una urgencia de desarrollo rapidísimo, pudiendo producir la muerte del paciente en pocos minutos. En los casos típicos comienza con eritema cutáneo, seguido de una sensación de calor y de urticaria, apareciendo a continuación sufrimiento respiratorio que va desde leve a grave, por broncoespasmo y/o edema de la glotis y de la laringe.

Si esto continúa surgirán las alteraciones cardiovasculares, con palidez, mareo, taquicardia, palpitaciones, hipotensión y pérdida de conocimiento (shock anafiláctico). No siempre cursa de la misma forma, pudiendo iniciarse directamente por alteraciones respiratorias y shock.

Para el diagnóstico de este shock el paciente debe cumplir uno de estos tres criterios:

1.-INICIO AGUDO (minutos u horas) de un síndrome que afecta a piel y

mucosas, urticaria, prurito, edema de labios úvula o lengua, junto con al menos uno de los siguientes

- a) Compromiso respiratorio: disnea, sibilancias, estridor...
- b) Disminución de la tensión arterial o síntomas asociados a disfunción orgánica: hipotonía, síncope, incontinencia...

2.- APARICIÓN RÁPIDA de dos o más tras la exposición a un potencial alérgeno:

- a) Afectación de piel y/o mucosas
- b) Compromiso respiratorio
- c) Disminución de la tensión o síntomas asociados
- d) Síntomas gastrointestinales persistentes

3.- DISMINUCIÓN DE LA TENSIÓN EN MINUTOS U HORAS tras la exposición a un alérgeno conocido por el paciente

- a) Lactantes y niños: tensión baja por debajo 30% de la sistólica normal
- b) adultos: Sistólica inferior a 90mmHg o descenso del 30% sobre la basal

CRITERIOS DE GRAVEDAD

Leve: Eritema generalizado, urticaria o angioedema

Moderado: Cursa con características



que sugieren involucrar el aparato respiratorio, cardiovascular o gastrointestinal: Náuseas, vómitos, dolor abdominal, disnea, sibilancias, mareo, opresión de garganta

Grave: Cianosis, saturación de oxígeno por debajo 92%, hipotensión, confusión, colapso, pérdida de conciencia o incontinencia

TRATAMIENTO

En un medio extrahospitalario, inyección de adrenalina autoinyectable precargada según peso, adulto o niño. Solicitar ayuda al 112, eliminar exposición al alérgeno, adoptar posición en Trendelenburg (con piernas más altas que la posición de la cabeza). Si no mejora repetir dosis adrenalina a los 5-15 minutos




6 SIMPOSIO INTERNACIONAL DE ESTETICA MAXILOFACIAL SANTIAGO DE CHILE

"Nuevos abordajes en tratamiento de estética maxilofacial. Conference and Exhibition"

4 Y 5 DE MAYO DE 2018
HOTEL INTERCONTINENTAL - SALÓN LOS VOLCANES

Conferencistas:



Dr. Alejandro Coello (Mex)



Dr. Leslie Otner (Arg)



Dr. Uriel Hedding (Mex)



Dra. Valeria López (Arg)



Dr. Fernando Santana (Chi)



Julian Ballanta (Col)



Dr. Jorge Rivera (Chi)



QF Eva Graf (Can)




Dra. Katherine Barria (Chi)



Dra. Roxana Chiesio (Arg)



Dra. Ximena Wurtzman (Chi)



Karin Spencer (Chi)



Ulises Cerda (Chi)

Organiza:



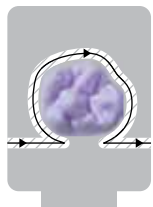
SOCIEDAD CHILENA DE ESTÉTICA MAXILOFACIAL



CAPÍTULO ESTÉTICA COLEGIO DE CIRUJANOS DENTISTAS

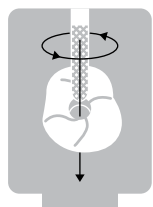
RENDIMIENTO
REVOLUCIONARIO.

ceramill® mikro ic



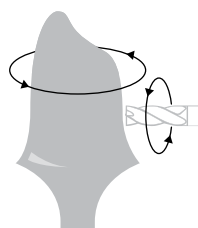
CARVING

Hasta un **60 %**
de ahorro de tiempo



THRILLING

Hasta un **50 %**
de ahorro de costos



FRESADO POR ROTACIÓN

Hasta un **80 %**
de ahorro de costos



Estrategias de mecanizado incomparables para un gran ahorro de tiempo y de costos. Exclusivo para Ceramill CAD/CAM.

Descubre más en: www.inhouse-movement.com



Visítenos en la Expodent en Santiago de Chile!
25 al 26 de Mayo, 2018

BOMM

Fon 32-2853028 o 2-22340477
contacto@bomm.cl
www.bomm.cl

Amann Girrbach AG
Fon +43 5523 62333-105
www.amanngirrbach.com



Más allá de la Odontología:

ILLEGAL

El dentista chileno que se llena de elogios en Nueva York

A través de la pintura, el **Dr. Ricardo Hernández**, Cirujano dentista de profesión y especialista en implantología Bucomaxilofacial, ha logrado estar considerado dentro lo más selecto en la escena artística de Nueva York. Y es que el oriundo de Valparaíso ha sabido codearse con los grandes artistas de la "gran manzana", llegando a ser considerado uno de los artistas que



“ La violencia siempre está presente, de una u otra forma. Abierta o soterradamente, física o psicológicamente, hacia una persona o un grupo de ellas... incluso de nosotros hacia nosotros mismos, como lo es la anorexia o la bulimia o cuando es llevada a su extremo, como lo es el suicidio ”

está marcando tendencia en el Arte Contemporáneo de Estados Unidos. Sin ir más lejos, su exposición "Illegal", estuvo considerada entre las 100 imperdibles de Nueva York. (The New York Art Beat Website).

Cuando llegué a Nueva York con mis pequeñas pinturas enmarcadas en madera de ataúd, y vi las galerías repletas de inmensas pinturas tipo murales, con las más increíbles técnicas, colores y materiales, me dije: "o yo estoy loco o lo que he hecho es demasiado díscolo"

ILLEGAL—explica Hernández— nació de la inquietud de expresar esa incongruencia en la que caemos al decidir qué es legal y qué es ilegal. Preguntas sin respuestas, preguntas que nadie puede contestar

coherentemente, pues forman parte de nuestra existencia. **¿Illegal y criminal son sinónimos? ¿Legal y moral son sinónimos?**

A los seres humanos se les enseña a respetar leyes y reglamentos, en desmedro del respeto hacia el bien, continúa Hernández "Hemos perdido la noción del bien y el mal. La hemos reemplazado por lo legal o ilegal. Es decir, si con el cobro abusivo de un bien o servicio imprescindible quedan miles o millones de personas sin recibirlo...no importa, mientras no sea ilegal. No importa que sea una acción malvada o cruel o diabólica...mientras sea legal, estamos con nuestras conciencias tranquilas. Mientras sea legal, podemos cometer la atrocidad más brutal.

Este fenómeno es ubicuo y no es privativo de esta generación".

Para crear **ILLEGAL**, estuve trabajando un año a tiempo completo. Requerí mucha investigación y reflexión. También fue complejo encontrar las personas adecuadas que servirían de modelos para re-interpretar grandes clásicos de la pintura mundial, así como también decidir el formato definitivo de las obras, pues no buscaba algo pretencioso, sino humilde como los "outsiders" que habían muerto en el más absoluto escarnio y desamparo.

Nunca imaginé que The New York Art Beat pondría a **ILLEGAL** como una de las 100 muestras de Arte imperdibles y sería catalogado por The Clyde Fitch Report como uno de los tres artistas que están marcando una nueva tendencia. Eso fue increíble, maravilloso, pero me entregó una enorme responsabilidad, pues lo que haga de aquí en adelante debe estar a la altura de lo que ya hice.

Si tuvieras que extrapolar todo lo que has logrado a la Odontología, de qué forma el Arte debe estar presente en esta profesión?

Creo que el Arte debe estar presente en sus dos definiciones. Me explico: en su primera definición o más básica, donde Arte se considera como la virtud o habilidad para hacer alguna cosa, creo que cuando se termina la teoría, la práctica odontológica requiere ser efectuada con virtuosismo.

Ahora bien, en su segunda definición, donde Arte se define como la utilización de distintos recursos, tales como los plásticos, sonoros o lingüísticos para expresar ideas, pensamientos y emociones, el profesional que se instruye en Arte, logra una percepción sensible de su entorno, adquiere nuevas herramientas para comprender su rol en la sociedad y logra verse a sí mismo de una manera más amplia.

No sé si es un modelo comúnmente utilizado pero hace bastante tiempo que la Universidad ha dejado de ser "Universal" para convertirse en poco más que una fábrica de mano de obra ultra especializada. La instrucción en Arte o Cultura es casi anecdótica.



CONGRESO SPROCh 2018

ANTOFAGASTA

Dr. Jorquera - Dr. Sánchez - Dr. Vernazza - Dr. Adriazola - Dr. Aravena



	Hasta 20 Junio	Después 20 Junio
Socios SPROCh	\$ 80.000	\$ 90.000
Post Grado	\$ 80.000	\$ 90.000
Pregado	\$ 45.000	\$ 55.000
No Socio	\$ 120.000	\$ 135.000

sproch.filialantofagasta@gmail.com

13 - 14 Julio 2018 Hotel Antofagasta



Aspiciadores:



10
AÑOS



Noticias | Congresos | Cursos | Casos Clínicos

Toda la Información Odontológica de Chile
en un solo lugar...

webdental.cl

A tu juicio, qué valor tiene el Arte hoy en la Odontología?

El mismo valor que en cualquier otra disciplina del quehacer humano. El Arte le otorga herramientas al pensamiento, nuevas sensibilidades al alma, a la conducta y por ende al quehacer profesional. Lamentablemente no existe un acercamiento al Arte de ninguna manera en nuestra profesión.

Cómo has logrado unir 2 campos "el arte y la ciencia"?

No creo que los haya logrado unir. Son campos totalmente diferentes. Existe una muy arraigada confusión entre el concepto de Arte y el virtuosismo.

He escuchado muchas veces, en distintos ámbitos, que tal o cual disciplina es "arte y ciencia"... Afirmar esto denota un desconocimiento de lo que es el Arte. La ciencia es medida, precisión, estadísticas, objetivación, etcétera, donde existe un fin último y que es; lo útil.

El Arte es percepción, pensamiento y creatividad, donde la creatividad no está al servicio de lo útil. De qué sirve una canción? Cuál es la utilidad de una pintura? Por lo mismo, no he podido unir ambas disciplinas.

Sólo sé que el Arte me hace ser un mejor Odontólogo y la Odontología me hace ser un mejor Artista.

En el plano artístico, de dónde aparece la inspiración? / Quienes podrían ser tus referentes?

Como decía Picasso: "la inspiración debe sorprenderte trabajando". En mi caso, la inspiración viene principalmente cuando estoy trabajando en mi taller "El Séptimo Círculo". Ahí tengo esa dosis de soledad necesaria para crear.

La inspiración se nutre principalmente de lo que necesito decir, de lo que me molesta o me hace reflexionar, de lo que me llega al alma, sea bueno o malo, luminoso o completamente oscuro. Mi Arte no busca adornar salones, ni caer bien, ni ser políticamente correcto. Sólo es. Hoy, **me inspira la relación entre el hombre y la violencia**. El contrasentido que existe entre lo que se dice y lo que se hace, pues si te detienes a observar un momento, te darás cuenta que la violencia es omnipresente, desde el seno familiar hasta la relación entre naciones. Incluso en las religiones y filosofías donde se practica la no-violencia al extremo, pues hasta el Budismo no está libre de ella. Mis referentes son muchos. pensadores, artistas y artistas-pensadores. Por nombrar algunos; Leonardo da Vinci, Cezanne, Van Gogh, Picasso, Schiele, Klimt, Soutine, Pollock, Oscar Wilde, Walter Benjamin...



...Y en la Odontología?

No tengo referentes.

Qué diferencias notaste entre la escena artística chilena y la de New York?

Conozco muy poco la escena artística chilena, soy extranjero en mi propia tierra por así decirlo, por lo que prefiero no hacer comentarios. La escena neoyorquina es gigantesca

y muy ecléctica, donde las galerías tienen mucho que decir y las publicaciones especializadas ocupan un lugar preponderante en el mercado del Arte. Sólo en el área de Manhattan hay más de 500 galerías, eso sin contar los museos. Pero lo que es más notable es que en Nueva York existe consumo de Arte. Existe un gran y masivo interés por el Arte.

Creo que a fin de cuentas, ahí está la gran diferencia, en el público.

Palabras al cierre...

Desde niños nos enseñan a creer en Dios, pero no nos enseñan a creer en nosotros mismos. Creer ciegamente en tus sueños es la base para que éstos se hagan realidad, pues somos lo que creemos que somos.

PUBLICA TU CASO CLÍNICO, ARTÍCULO O COLUMNA DE OPINIÓN

1

EXTENSIÓN
DEL TEXTO

1 plana de word



10 AÑOS



2

FOTOGRAFÍAS

Hasta 8 fotos con sus
respectivos pie de foto

3

AUTOR

Nombre completo
Profesión
Especialidades
Postgrados

CIERRE DE EDICIÓN: ÚLTIMO MIÉRCOLES DE CADA MES



**EXPO
DENT
CHILE**

EXPODENT 2018

VISÍTENOS EN LA 4ª VERSIÓN DE EXPODENT
EL ENCUENTRO ODONTOLÓGICO
MÁS IMPORTANTE DE CHILE

**25/26
MAYO | 2018**
ESPACIO RIESCO
SANTIAGO

***Pre acredítese
SIN COSTO
en www.expodent.cl***

VALOR \$5.000 profesionales
ENTRADA \$2.000 estudiantes

www.expodent.cl

info@interexpo.cl
fono: (56-2) 2337 4700



Organizan



Media partners



IBERO AMERICANA RADIO CHILE

Medio oficial



Colaboran



Odontología hoy:

Baja rentabilidad, alta competencia, pobre clima laboral, baja fidelidad de pacientes y alto stress personal...

¿Qué vas a hacer?



Andrés Cordero Gutiérrez

Director Ejecutivo Ejercer

En los últimos años, al observar y estudiar el ejercicio de la odontología en Chile, Perú y Colombia, he podido constatar como los profesionales viven cada vez más con inquietud, preocupación, desorientación e incluso angustia.

Cuando se pregunta a los actores (profesionales y/o emprendedores) sobre las causas de este estado de ánimo, las repuestas tienden a repetirse dramáticamente:

- Una franca tendencia a la baja en la rentabilidad en sus clínicas,
- Temor frente a la competencia, particularmente de los grandes prestadores y cadenas de clínicas, así como al no saber cómo enfrentarlas,
- Problemas de baja motivación en su equipo de trabajo,
- Baja fidelidad de sus pacientes actuales,
- Pobre ingreso o captación de nuevos pacientes,
- En definitiva, la sensación de pérdida de control de su ejercicio.

Lo más preocupante de todo es que tienen razón! Cada uno de esos factores son, por sí solos, motivo de preocupación, y si no se sabe cómo enfrentarlos, son claramente motivos



“ Un mirada macro que les permita descubrir y utilizar nuevas herramientas tecnológicas y de asesoría para el manejo de datos y obtención de información para la correcta y oportuna toma de decisiones ”

de angustia. Y aquí comienza el verdadero problema, ¿cómo podemos solucionar lo que no comprendemos o lo que no vemos?

Aún cuando las opciones de solución pueden parecer obvias (por ejemplo estudiar gestión de negocios, adherirse a un modelo predefinido o franquiciado o contratar a un administrador), hay algo mucho más básico y fundamental que constituye un elemento crítico: la forma de enfrentar los problemas o

desafíos desde una mirada “macro”. Una mirada macro que les permita entender el entorno en el que desenvuelven como profesional, empresa e industria.

Una mirada macro que les permita descubrir, a tiempo, las amenazas que enfrentarán y definir medidas de protección acordes a su realidad. Una mirada macro que les permita ver que la odontología, y su “caja de herramientas”, son sólo válidas para



el ámbito técnico profesional, y que para solucionar los problemas de la empresa no sirven y se hace necesario disponer de nuevas herramientas (la caja de la gestión).

Un mirada macro que les evite “quedarse pegados” en los temas operativos y del día a día, y les permita conectarse y comprender el contexto económico, político, social, entre otros, que se vive en su ciudad, país o región y tomar decisiones coherentes con esa realidad. Un mirada macro que les permita comprender que no todo se trata de competencia, sino que además existen las alianzas, los joint-ventures y la colaboración entre personas, profesionales y empresas.

Un mirada macro que les permita descubrir y utilizar nuevas herramientas tecnológicas y de asesoría para el manejo de datos y obtención de información para la correcta y oportuna toma de decisiones.

Un mirada macro que les permita encontrar nuevos espacios de contribución y oportunidades de crecimiento personal, profesional y empresarial. Un mirada macro que les permita asumir que cada uno de ellos son empresarios y están liderando un negocio que exige formas de pensar y hacer acordes a esa condición.

Un mirada macro que les permita aceptar que “hoy, por paradójico que parezca, para ejercer la odontología ya no basta con ser dentista”.

Y tu, ¿utilizas tu mirada macro?

10º CONGRESO INTERNACIONAL DE REHABILITACIÓN ORAL

SPROCH FILIAL VALPARAÍSO

VIERNES 27 DE JULIO

CENTRO DE EXTENSIÓN DUOC UC · Blanco 997 · Valparaíso

INFORMACIÓN: Claudia Ríos · Fono: +569 84481345 · claudia.rios.breems@gmail.com

DR. FABIANO CAPATO
“Resolución quirúrgico-protésica en casos complejos de Implantología: regeneraciones e injertos”

DR. LUIS ZIMMERMANN
“Implantes inmediatos: rehabilitaciones unitarias, múltiples y totales”

DR. FERNANDO ROGOLIN
“Microcarillas hasta coronas: selección de materiales y técnicas de cementación”

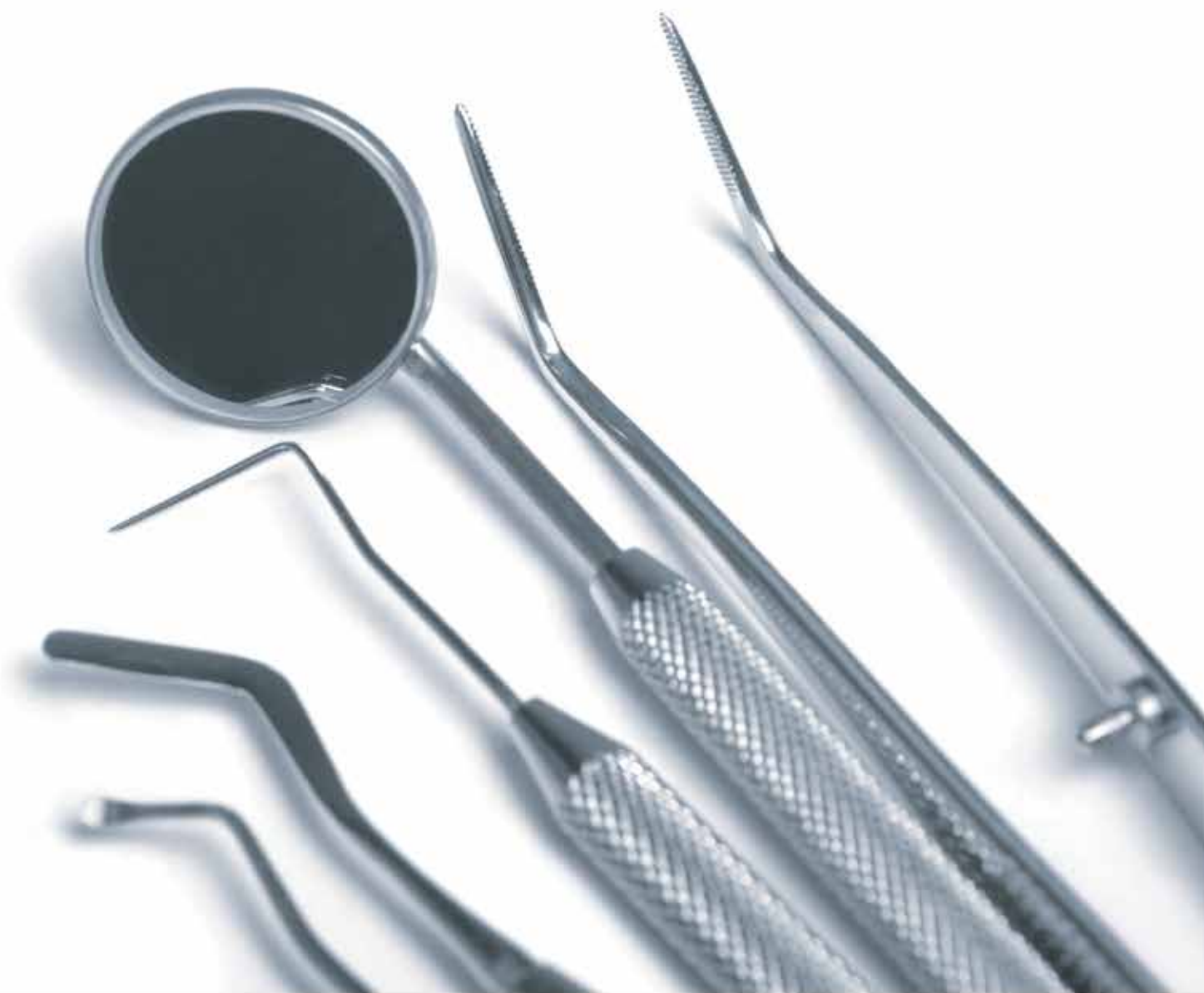DR. SERGIO KAHN
“Sonrisa gingival: una visión multidisciplinaria”

TU EMPRESA PODRÍA ESTAR AQUÍ

Y con esto podrías tener presencia en:

Los eventos más importantes del área

En las clínicas dentales de tus potenciales clientes



(562)27831300
(569)76644617



ventas@webdental.cl





Curso Internacional (Teórico - Práctico, MOCK UP en vivo):

Planificación digital y funcional de la sonrisa

Durante los días 23 y 24 de marzo, en las dependencias de la Universidad Autónoma de Chile, se desarrolló la 5ta edición del Curso Internacional: Diseño de Sonrisa en Base a Estética Dental y Oclusión "Planificación Digital y Funcional de la Sonrisa".

Dictado por Dr. Carlos Arce (Perú), el curso - válido para CONACEO- contó con la certificación de la Sociedad de Operatoria y Odontología Restauradora de Chile y de la carrera de odontología de la Universidad Autónoma de Chile.



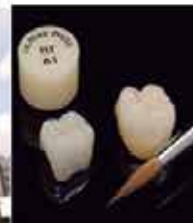MÁS INFORMACIÓN SOBRE ESTE CURSO EN:

www.webdental.cl/disenosonrisa



Crearlab
Laboratorio Dental

Av. Kennedy 7120, Of. 305
Vitacura - Santiago.
(021) 24718515
labcrear crearlabtda
Email: info@crearlab.cl
www.crearlab.cl



www.crearlab.cl

CURSO

REJUVENECIMIENTO FACIAL Y ESTÉTICA ODONTOLÓGICA

MÁS DE 250 PROFESIONALES
CAPACITADOS EL 2017



CONVENIOS INTERNACIONALES
ESPAÑA, BRASIL, CHILE

WWW.ACHEOF.CL

27, 28 y 29
ABRIL

PRÓXIMA FECHA: 25, 26 Y 27 MAYO

ACADEMIA CHILENA DE ESTÉTICA OROFACIAL

ÁCIDO HIALURÓNICO TOXINA BOTULÍNICA PLASMA RICO EN PLAQUETAS (PRP- PRGF)

ÁCIDO HIALURÓNICO PARTE DEL CONTENIDO TEMÁTICO

- Anatomía y función de la piel.
- Proceso de envejecimiento.
- Estructura y función del producto biológico
- Ácido Hialurónico (descripción y propiedades).
- Resultados Clínicos esperados y tiempo de duración del efecto.
- Presentación y Preparación de las diferentes marcas comerciales e Indicaciones Clínicas de las diferentes reticulaciones.
- Dosificación. / Contraindicaciones. / Riesgos.
- Técnicas de Aplicación. / **Fotografía clínica.**
- Cuidados de la piel pre y post procedimiento, medicamentos complementarios, controles y reaplicación.
- Casos clínicos.

CLÍNICA CON PACIENTES

PLASMA RICO EN FACTORES DE CRECIMIENTO (PRGF) PARTE DEL CONTENIDO TEMÁTICO

- Introducción y descripción histórica de la técnica.
- Fundamentación Biológica/ Histológica y Fisiológica del PRGF.
- Beneficios biológicos.
- Indicaciones y Contraindicaciones.
- Riesgos.
- Técnicas de aplicación.
- Manejo de Urgencias y Situaciones Críticas en la Práctica Clínica y Estética
- **Fotografía clínica.**

CLÍNICA CON PACIENTES:

- Preparación de PRP.
- Conocimiento y uso de centrífuga / calibración.
- Activación de PRP con Cloruro de Calcio.

CURSO TEÓRICO, PRÁCTICO Y DEMOSTRATIVO

ODONTÓLOGOS, MÉDICOS Y PROFESIONALES DEL ÁREA DE LA SALUD

URGENCIAS EN CLÍNICA Manejo de Urgencias y Situaciones Críticas en la Práctica Clínica y Estética

CLÍNICA CON PACIENTES En nuestro curso, el alumno realizará los procedimientos clínicos aprendidos en la etapa teórica

TOXINA BOTULÍNICA

PARTE DEL CONTENIDO TEMÁTICO

- Anatomía y función muscular facial.
- Aspectos legales.
- Farmacodinamia de la Botulina.
- Resultados Clínicos esperados y tiempo de duración del efecto.
- Presentación y Preparación de las diferentes marcas comerciales.
- Dosificación.
- Contraindicaciones. / Riesgos.
- Técnicas de aplicación
- Selección de músculos a tratar en sector odontoestomatológico.
- **Fotografía clínica.**
- Preparación de la piel para aplicación (limpieza, anestesia).

CLÍNICA CON PACIENTES



PROFESORES DICTANTES

PROF. DR. ANDRÉS GAETE NAVARRO

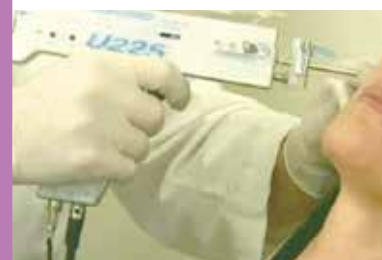- Cirujano Dentista, U. Valparaíso
- Coordinador Académico de Diplomado de Rejuvenecimiento Facial y Estética Odontológica, ACHEOF
- Magíster en Gestión de Organizaciones (MBA), U. Valparaíso
- Máster en Implantología, Rehabilitación Oral y Estética, ESI Barcelona.

PROF. DR. MANUEL NOVAJAS BALBOA

- Médico Cirujano, U. Valparaíso
- Especialista en Cardiología y Cirugía Cardiovascular (Bélgica)
- Miembro de la Sociedad Chilena de Trasplante

SRA. CLAUDIA BRAVO

- Tecnólogo Médico, U. de Chile
- Especialidad en Hematología y Banco de Sangre, U. de Chile.



"APRENDA EL USO
DE LA PISTOLA PARA
MESOTERAPIA U225,
LA MÁS MODERNA
DEL MUNDO"

Lugar: Andrés de Bueñalida 55, Providencia | Matrícula: \$100.000 - descontable del curso
Valor por Módulo (1 Módulo, 1 día): **\$470.000** | Valor Curso Completo (3 Módulos) : **\$1.200.000**

Más Información en: Celular: +(569) 540 99919



ACADEMIA CHILENA DE ESTÉTICA OROFACIAL
WWW.ACHEOF.CL



INNOVACIÓN - TECNOLOGÍA - CALIDAD - CONFIANZA

Elementos que nos convierten en el N°1 en Chile

MoonRAY 

El costo de operación más bajo del mercado

ESPECIFICACIONES TÉCNICAS MODELO S100

TECNOLOGÍA DE IMPRESIÓN
Estereolitografía de proyección de imagen de máscara (SLA)
- Procesamiento de luz digital (DLP)
- Mecanismo de despegue con bisagras
- Llenado manual de resina
- Soportes fácilmente extraíbles

VOLUMEN DE IMPRESIÓN (D x W x H)
13 x 8 x 20 cm.

OPCIONES DE ESPESOR DE CAPA (RESOLUCIÓN DEL EJE Z)
20 Microns, 50 Microns, 100 Microns

TAMAÑO DE LA CARACTERÍSTICA MÍNIMA - RESOLUCIÓN XY
100 Microns

PROTECTOR RAYONE HD PERSONALIZADO
- Millones de píxeles de densidad de vidrio + construcción de lente de policarbonato
- Texas Instruments chip DLP
- 405nm Luz Azul-Violeta
- Fuente de luz basada en LED
- 50.000 horas de vida útil esperada
- Estructura de aluminio mecanizada



TANQUE DE RESINA
Film de Inhibición + Construcción de Cristal
- Placa base de aluminio mecanizada
- Drenaje incorporado
- Cubierta forjada de vacío
- Hasta 50 litros de tiempo de vida útil extendida
- Una de repuesto incluido

CONECTIVIDAD
- Inalámbrica vía wifi
- Cableada a través de cable de red

MATERIALES
Resina de Fotopolímero Sensible a los UV
- Estándar: Gris, blanco, claro, naranja
- Dental: Dental modelo gris, dental modelo Tan, dental SG
- Funcional: Guías quirúrgicas, todos los tipos de modelos incluyendo modelos con matrices extraíbles, protectores oculares, planos de relajación, retenedores, base de prótesis provisional, coronas temporales, cofias, puentes, llaves para impresión personalizadas, indirect bonding trays (cementación indirecta de braquetes, mediante estampado).

SOFTWARE
RayWare Wireless
- Generación de soporte automatizada
- Administrar múltiples impresoras
- Generador duplicado
- Guardar y cargar trabajos de impresión
- Los formatos 3D soportados son: STL y OBJ

REQUERIMIENTOS DEL SISTEMA
- Mac: OS X 10.0 - Tarjeta de red inalámbrica
- PC: Windows 10 - Tarjeta de red inalámbrica



Kit Incluye:

- 3D Printer Moonray Modelo S100
- Plataforma de construcción
- 2 Tanques de resina
- 1 Resina Gris
- 1 Resina Clara
- 1 Resina de Guías Quirúrgicas
- Kit de acabado de resina estándar
- Cable de poder y Cable de Red
- Software Wireless Software

VALOR NETO
USD 5.875
Consulte opciones de pago

*Dólar observado Banco de Chile

Planifique su caso con el
Nuevo Kit de Instrumentos para Cirugía Guiada (GSTK)
de Alpha-Bio Tec desde la etapa de la osteotomía hasta la inserción del implante.

- Incluye completa variedad de fresas e instrumentos.
- Caja y bandeja ergonómicas y cuidadosamente diseñadas, esterilizables en autoclave.
- Fundas maestras compatibles.



Digital Solutions



Guided Surgery



Nuevo Kit de Cirugía Guiada
\$2.250.000

Precio exclusivo clientes
Alpha Bio.

\$1.750.000.-

Pague hasta en 10 cheques

Incluye:
Impresión de 5 guías estrictas de
cirugía guiada - solo clientes
Alpha Bio.



CADstar
Digital Dental Solutions

- Dimensiones: H:385mm x A:398mm x P:387mm
- Procedimiento de escaneo: Luz blanca estructurada
- Precisión: Aprox. 5 µm
- Duración escaneo: < 7 s. / grabación
- 2 modos de escaneo: Wizard y Pro
- 2 cámaras USB: Sensor CMOS, resolución 1280 X 1024
- Formatos File Output: STL, OBJ, OFF, PLY

VALOR NETO Desde
\$8.320.000
CONSULTE OPCIONES DE PAGO

Requerimientos de PC para un flujo de trabajo óptimo



PAGUE
EN 12, 24 Y HASTA EN

36 CUOTAS
CON SU TARJETA DE CRÉDITO
*CAE VARIA SEGÚN BANCO EMISOR

Condiciones: Pague hasta en 36 cuotas con sus tarjetas de crédito bancario asociadas a Transbank. Consulte con su banco, el valor final de la cuota y CAE puede variar según número de cuotas, tasas y condiciones del emisor de su tarjeta.

Contáctenos vía whatsapp
+ 56 9 8199 5030

Alpha Bio
CHILE

Dirección: Hernando de Aguirre #201, of. 202, Providencia, Santiago de Chile
Teléfono: (56-2) 2335 4033 - (56-2) 2335 4040
e-mail: servicioalcliente@alphabio.cl - info@alphabio.cl