webdental.cl
Boletín Informativo

2013 - AÑO 3 / AGOSTO - SEPTIEMBRE / NÚMERO 20 ISSN 0719-1499 facebook.com/webdentalchile

PERIODICO ODONTOLÓGICO PUBLICADO EN SANTIAGO DE CHILE / PROHIBIDA SU VENTA

Novedades de...

dentalink by engenis

Beraudent Laboratorio Dental

DÜRR DENTAL

UNIVERSIDAD AUTONOMA DE CHILE

Academia Chilena de Estética Orofacial

Academia Brasileira de Estética Orofacial

Cierres de Diastema: Pasos simples para estratificación de resinas compuestas Directas.

Ver más página 08

Primeras jornadas de oseointegración e implantología de la Universidad Autónoma de chile

La Carrera de Odontología de Universidad Autónoma de Chile, en trabajo en conjunto con el Centro de Alumnos de Odontología, webdental.cl e importantes docentes y empresas nacionales, tienen el agrado de invitarles a participar....

Ver más página 14

Fundación Sonrisas: Un lugar para servir

La Fundación Sonrisas es una organización solidaria y sin fines de lucro que busca multiplicar las sonrisas de Chile a través del voluntariado y las ganas de dar que tiene mucha gente. Con un equipo multidisciplinario de profesionales, se gestó este proyecto en septiembre de 2012. ...

Ver más página 06

Crean un chip dental que recolecta información sobre la salud de la persona

Un equipo de científicos de la Universidad Nacional de Taiwán desarrolló un sensor que se instala en los dientes de una persona y recoge información acerca de los hábitos cotidianos.

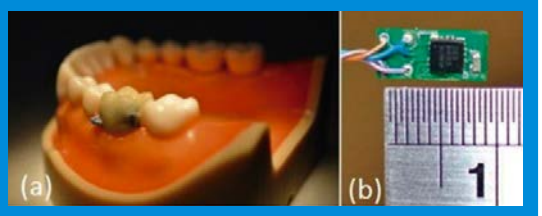

Ver más página 12

Bono Dental para Adolescentes – FONASA

El mandatario añadió que "este programa va a permitir que el copago pueda también ser financiado con recursos del Fonasa, a través de préstamos en condiciones razonables de pago. Y, adicionalmente, el hecho de incorporar este programa a Fonasa, también va a significar que las isapres tendrán que entregar la misma bonificación".

Ver más página 02

webdental.cl
Boletín Informativo

Sebastián Jiménez P.
Director y Editor General

Sofía Pollmann F.
Gerente de Negocios

Alejandro Rojas
Director de Arte

Web:
www.webdental.cl
E-mail:
info@webdental.cl

WEBDENTAL.CL
Diagramación y Diseño Gráfico

Venta de Publicidad
ventas@webdental.cl

Suscripciones
suscripciones@webdental.cl

Redes Sociales:
facebook.com/webdentalchile
twitter.com/webdental_cl
youtube.com/WebDentalChile

Dirección:
Bellavista 0373, Providencia
(Santiago de Chile)
Fono: + (562) 2. 72 57 883
+ (562) 2. 88 63 154
Cel.: +(569) 7.85 24 904

Boletín Informativo:
Es una publicación de:
Pollmann Representaciones SpA

Tiraje: 3.000 ejemplares
Prohibida su Venta

Hazte fan

facebook.com/webdentalchile

webdental.cl

Me Gusta
facebook.com/webdentalchile

Bono Dental para Adolescentes – FONASA

El Presidente Sebastián Piñera encabezó esta mañana la puesta en marcha del **Bono Dental** que se incorporó al Fondo Nacional de Salud (Fonasa), el cual beneficiará a 620 mil menores entre 12 y 18 años (en este rango etáreo un 70% de ellos presenta caries, mientras que un 25% requiere tratamiento de endodoncia). Este **Bono Dental**, supone un costo anual de 22 mil millones de pesos y fue anunciado en la Cuenta Pública del 21 de mayo.

En la Clínica Huelén en la comuna de Providencia, Piñera "dio el vamos" a este beneficio (anunciado en su discurso del 21 de mayo), el cual consiste en el pago de hasta el 40 % del valor del tratamiento de caries y endodoncia.

En la actividad, donde estuvo acompañado por el ministro de Salud, Jaime Mañalich, y el director del Fondo Nacional de Salud (Fonasa), Patricio Muñoz, el Jefe de Estado destacó que esta iniciativa no sólo pretende "recuperar la salud dental sino que también la sonrisa como una verdadera ventana del alma".

El mandatario añadió que "este programa va a permitir que el copago pueda también ser financiado con recursos del Fonasa, a través de préstamos en condiciones razonables de pago. Y, adicionalmente, el hecho de incorporar este programa a Fonasa, también va a significar que las isapres tendrán que entregar la misma bonificación".

Los odontólogos con su título válidamente reconocido podrán inscribirse como prestadores en Fonasa para realizar estas atenciones, al tiempo que se habilitará un registro de prestadores en el sitio web de Fonasa que facilitará la información de los usuarios.

Suscríbete
Recibe mensualmente la edición impresa de nuestro Periódico de Odontología e importantes Beneficios ...

webdental.cl
Boletín Informativo

Estamos en Santiago, Viña del Mar, y Concepción, próximamente en La Serena y en tu Clínica Dental, si así lo deseas…
Escríbenos a **suscripciones@webdental.cl** ,
Llámanos al **+(569) 7 6644 617**

Descarga Gratis Todas las Ediciones de Nuestro Periódico en su Versión Digital…
Más Información en: **http://webdental.cl**

dentalink by engenis

Software dental 100% online, compatible con PC, Mac y dispositivos móviles.

Available on the App Store

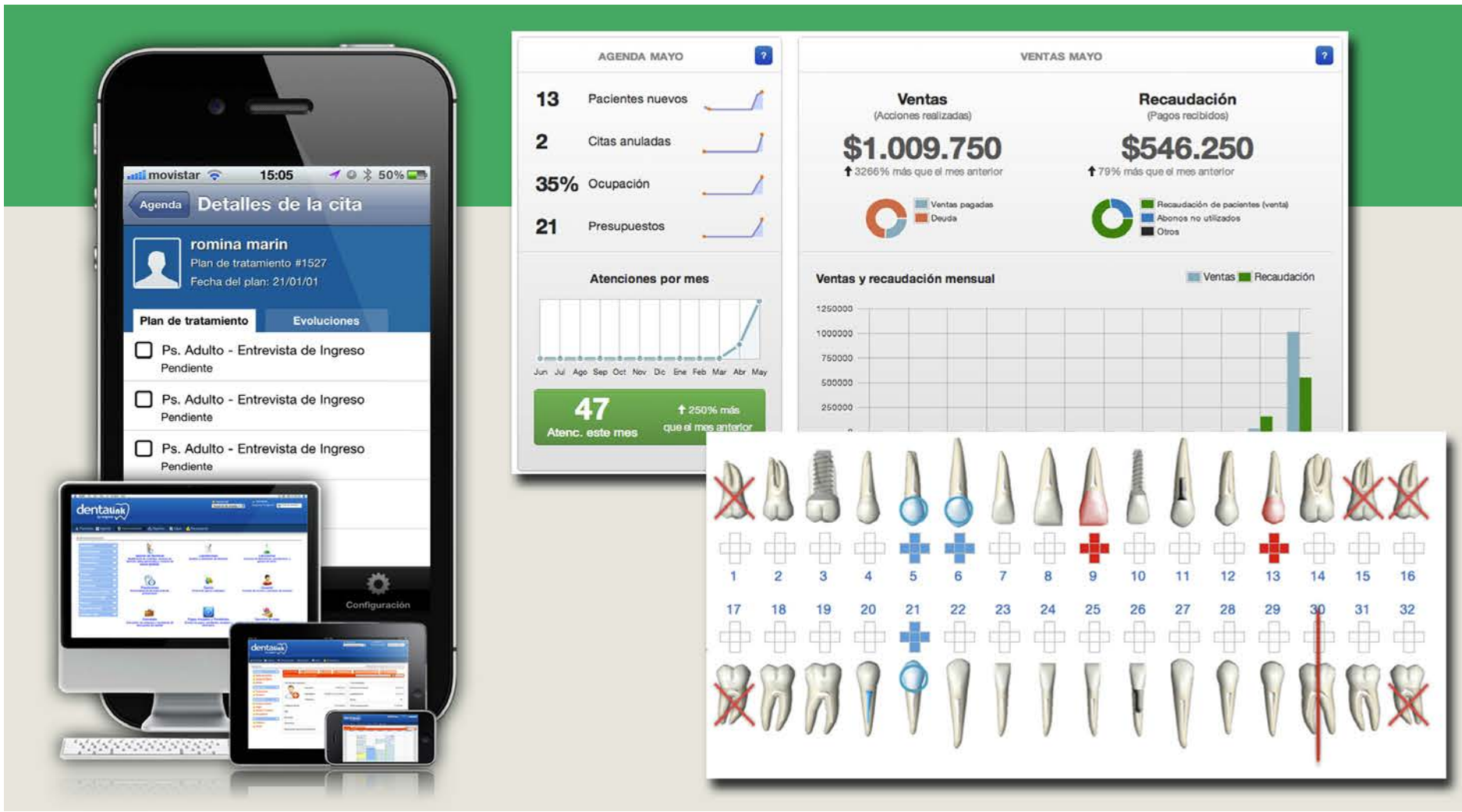

Tendencias en Administración de Clínicas Dentales:

Medición con foco en la mejora continua: “Kaizen”

Dentro de cualquier tipo de negocio, desde clínica dental hasta corporación, la información sobre lo que sucede dentro del establecimiento es fundamental. Así mismo, todo dueño de clínica dental debería conocer en forma concreta (no con supuestos), estadísticas y números de su propia consulta. Obtener tener esos número en forma fidedigna y manual no siempre es sencillo, por lo que se requiere de herramientas que ayuden en esta gestión.
Existe una metodología llamada “Kaizen”, palabra japonesa que significa: “mejora continua”, que apunta justamente a ir mejorando todo proceso en pro de “ser mejor que ayer”.

En una clínica/consulta dental, existe una serie de procesos y estadísticas que son muy relevantes para poder tomar decisiones e ir mejorando la atención y nuestra misma administración, lo que se traduce en mejores retornos para los dueños, y una mejor calidad del servicio para los pacientes. Estas estadísticas pueden ser medidas automáticamente, por medio de utilizar algún sistema de gestión robusto a nivel administrativo y clínico, que pueda rescatar toda esa información que a veces pasa a través de nuestros ojos y que no somos capaces de ver.

Una buena recomendación, es reconocer que aspectos son claves para mantener una clínica “sana”, y luego, tratar de descubrir que indicadores nos muestran como vamos en ese aspecto. Hoy en día, existen soluciones web (como Dentalink), que permiten justamente medir y mejorar estos indicadores, por medio de gráficas de gestión amigables, y fáciles de leer. Por ejemplo, conocer la tasa de ocupación de los sillones dentales (conocer tiempos “muertos”), rentabilidades por tipo de paciente, tasa de no asistencia, entre otros.

Es importante al menos pensar en este tópico, ya que hoy en día, el tener una clínica que se mueva por la filosofía del “Kaizen”, está simplemente en el “querer”, ya que la tecnología es de punta y está al alcance de la mano.

Fuente: blog.dentalink.cl | Roberto León, CEO Dentalink

Resolución ingeniosa de Caso Clínico complejo de Perimplantitis con Compromiso Maxilar

La resolución de casos complejos de Cirugía e Implantología, especialmente en los casos en que no hay reportes publicados, precisa de un profundo entendimiento de la biología, fisiología, anatomía de la zona a intervenir, así como también la extrapolación de otras técnicas que sean atingentes a la resolución de la problemática.

Dr. Antoine Petit-Breuilh, Odontólogo Universidad de la Frontera.
Especialista en Periodoncia e Implantología,
Diplomado en Cirugía de Implantes y Cirugía Avanzada en Implantología.
Docente de Biomateriales y Preclínico, Universidad Autónoma de Chile, Santiago.

Dr. Nicolás Weiss. Odontólogo Universidad San Sebastián, Santiago.
Docente ICEL, Santiago.

Presentamos el caso de una perimplantitis compleja con compromiso de seno maxilar maxilar.

Presentación del caso:

Mujer de 75 años de edad, con antecedente clínicos de HTA y artrosis.

Fumadora de larga data (al menos unos 30 años) por lo menos 10 cigarrillos diarios (su marido murió de CA pulmonar, también fumador crónico).

Consulta por molestias en implantes maxilares derechos los cuales tiene instaladas hace unos 15 años.

Examen clínico:

Al examen observamos una gran cantidad de tratamientos dentales, regular higiene. Paciente portadora de varios implantes rehabilitados hace varios años, Exodoncias recientes de piezas 2.5/ 2.6 y 2.7 (nomenclatura Fdi), y PPR provisional

Se observan implantes 1.4 y 1.5 (nomenclatura Fdi), rehabilitado con una PFU con póntico en Cantilever distal. La mucosa perimplantaria de ellos se observa inflamada, con sangrado al sondaje, supuración, ulceración, sacos perimplantarios de más de 15mm de profundidad (largo de la sonda North Carolina).

Estos síntomas nos hacen sospechar de una probable fístula orosinusal (FOS), lo cual queda demostrado con la prueba de Vansalva positiva drenando pus y aire a través del tejido perimplantar.

Exámenes:

Resultados imágenes I-Cat vision (Centro Radiológico Begmax, Providencia).

Se observan implantes de 1.4 y 1.5 de gran grosor y cercanos entre ellos.

Engrosamiento de la mucosa sinusal asociada al los implantes 1.4 y 1.5 pérdida de la cortical ósea apical a ambos implantes (piso de seno maxilar), dehiscencia ósea vestibular y gran reabsorción ósea perimplantar en todo el perímetro.

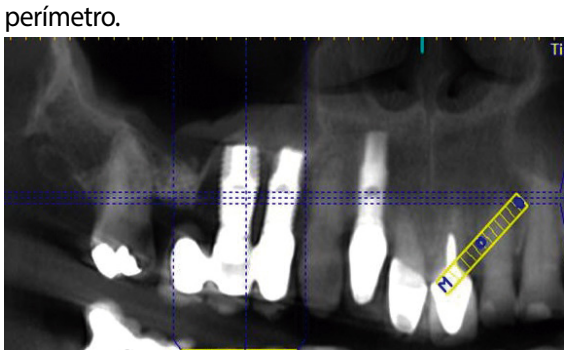

Le explicamos a la paciente la importancia de dejar de fumar en forma definitiva para cualquier tipo de tratamiento.

La paciente no acude a control salvo después de unos 5 meses, indicando que lleva 3 meses sin fumar, lo cual ha decidido dejar completamente.

Problemática:

PFU implanto soportada, con implantes de gran grosor, con gran pérdida de hueso perimplantar.

Paciente fumadora de larga data ¿dejará de fumar definitivamente?¿como responderán sus tejidos al tratamiento quirúrgico?

FOS a través de sacos perimplantarios, con presencia de infección y engrosamiento de la mucosa sinusal en relación a los implantes

Regular psicomotricidad para realizar higiene oral.

Pronóstico: En general dudoso a malo.

Las posibles opciones de tratamiento y sus consecuencias:

1.- Desimplantación: la remoción de los implantes conlleva la perdida óseo del tejido perimplantar y el aumento de la comunicación orosinusal, consecuencia bastante nefasta ya que tenemos un tejido blando y duro infectado, y que posiblemente no se cicatrizará correctamente, o peor, que pueda ampliar la FOS, además de conllevar una reconstrucción ósea posterior bastante dificultosa.

2.- Tratamiento no quirúrgico: por consenso sabemos que los tratamientos de las perimplantitis son de resolución quirúrgica, especialmente en este caso que está complicada con la FOS.

3.- Cirugía de acceso a seno maxilar, para intentar el cierre de la FOS: sin evidencia en la literatura de casos exitosos.

4.- Cirugía de acceso y relleno óseo. Mayormente para intentar un tratamiento paliativo de los implantes, ya que su pronóstico en es dudoso-malo, con pocas probabilidades de mantenerlos a largo plazo.

5.- Terapia combinada de acceso a seno maxilar para cierre de la FOS y relleno óseo perimplantar.

Explicamos a la paciente que intentaremos solucionar su problema infecciosos, con un enfoque quirúrgico combinado de cirugía sinusal e injertos óseos perimplantares, aunque sea una posiblemente sólo una solución paliativa a la desimplantación convencional. Accede a realizarse la propuesta de tratamiento.

Preoperatorio:

El tratamiento se realizó en Pabellón de cirugía menor, con sedación endovenosa (Midazola EV) con anestesiólogo. Para lo cual se le solicitó evaluación médica, biometría y bioquímica sanguínea, ECG y pase cardiológico.

Pre-medicamos a la paciente con Amoxicilina, Metronidazol, Meloxicam y Betametazona todo oral. Además de colutorios de Oralgene una semana preoperatorio, y la realización de la correspondiente profilaxis dental y aseo no quirúrgico de los implantes. Paciente firma consentimiento informado previo a la cirugía.

Descripción de la Cirugía:

Monitorización de signos vitales y sedación a cargo de anestesiólogo.

Anestesia infiltrativa periapical y troncular con técnica de Carrea.

Acceso quirúrgico amplio, con descarga sólo mesial, para no interrumpir la vascularización del colgajo.

Se observa dehiscencias óseas vestibulares, con presencia de gran cantidad de tejido granulatorio.

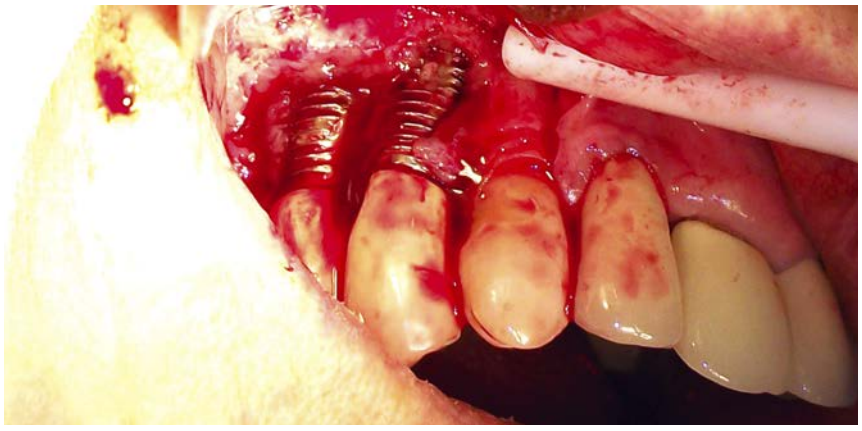

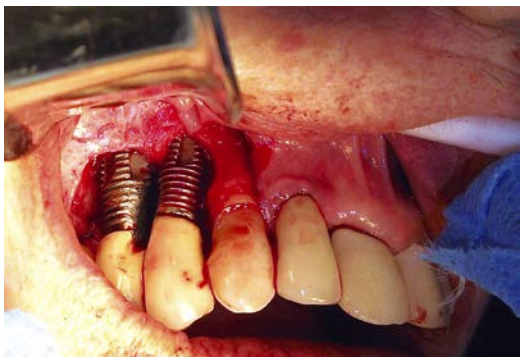

Aseo quirúrgico prolijo con Cureta American Eagle Titanium, específica para limpieza de implantes de titanio, e irrigación con povidona.

Acceso maxilar con kit de acceso avanzado DASK (Dentium, Korea), decolado de la membrana sinusal y cierre de la perforación con membrana colágena de rápida reabsorción, Collatape (Zimmer Dental, USA). Sólo usamos la membrana colágena intrasinusal, sin injerto para disminuir posibilidad de infección y de paso del relleno óseo al seno maxilar, complicando aún más la situación clínica.

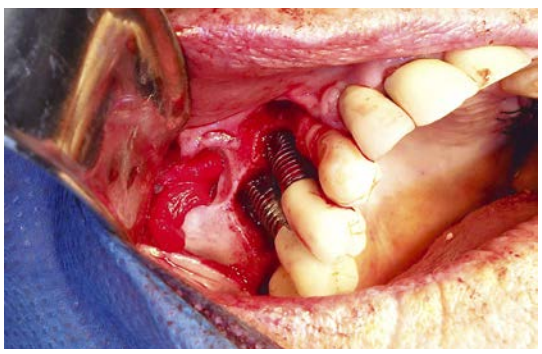

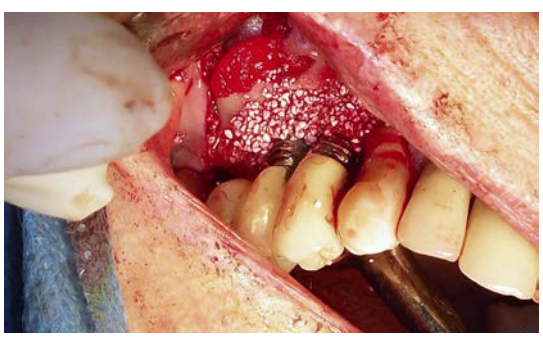

Relleno de dehiscencia perimplantar con aloplasto de biocerámica de beta-fosfato tricálcico RTR (Septodont, France), y cobertura vestibular de Collatape.

Cierre del colgajo con sutura seda 4.0 con cierre primario.

Indicación de analgesia, atibioticoterapia Oralgene.

Evolución:

La paciente tolera bastante bien en el postoperatorio, sin complicaciones.

Retiramos las suturas a los 10 días, sin dehiscencia de colgajo. Ausencia de supuración ni síntomas de patología sinusal.

Después de 3 semanas (período de maduración de la herida mucosa), con la consiguiente retracción cicatrizal gingival, procedemos a realizar alisado de las espiras de los implantes y a ampliar el espacio perimplantario supragingival, con fresa de diamante de alta velocidad, para mejorar el acceso para realizar la higiene oral con cepillos interproximales.

Controlamos a la paciente cada mes hasta completar 10 meses postoperatorios.

Imágenes de control:

Solicitamos scanner I-Cat Vision en Begmax, Providencia.

Sorprendentemente se observa el cierre de la FOS, con cierre óseo, con formación ósea apical a los implantes, aunque no colocamos relleno óseo, y pequeña formación de hueso nuevo en vestibular de los implantes, con resolución de la patología inflamatoria sinusal.

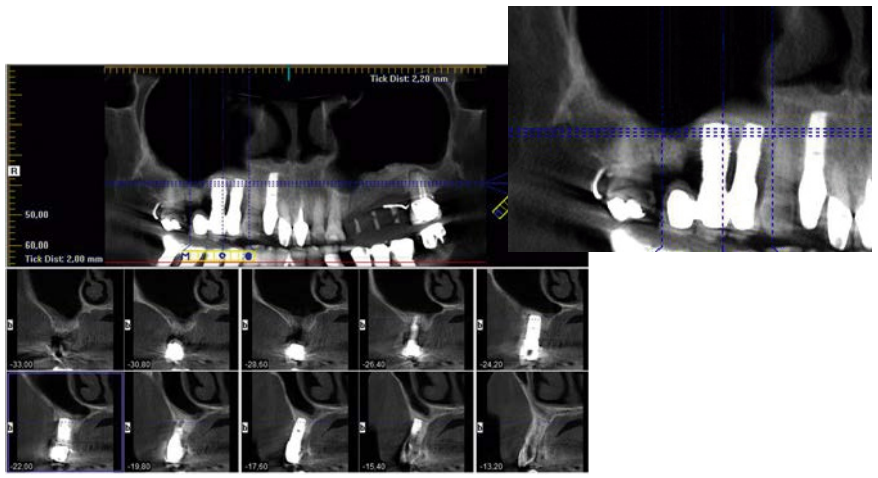

Discusión y conclusiones:

A pesar de ser un caso complicado, por las condiciones de infección del sitio quirúrgico, y la escasa o nula publicación de casos similares, los beneficios del tratamiento superaron el pronóstico inicial, especialmente si se compara con la agresividad y posibles complicaciones de la alternativa de desimplantación convencional. Si analizamos el pronóstico a largo plazo de los implantes, es dudoso por la poca cantidad ósea de anclaje perimplantar, sin embargo, si analizamos que la FOS se ha cerrado e incluso se ha formado hueso apical a los implantes, esto es benéfico en caso de la posible pérdida de los implantes y facilita en gran medida las técnicas reconstrucción ósea pre-implantaria.

La ausencia de evidencia científica y de casos clínicos similares, nos llevó a innovar y arriesgarnos en la realización de la cirugía, la que planificamos en base a los principios biológicos de la cicatrización ósea, de tejido blando, biología sinusal y del tejido perimplantar.

El relleno óseo vestibular que utilizamos es beta-fosfato tricalcico, siguiendo las tendencias europeas, especialmente francesas, donde se usa casi exclusivamente aloplastos. Esto debido a la imposibilidad de infecciones cruzadas de estos sustitutos óseos, mínima reacción inflamatoria, excelentes resultados clínicos, con gran cantidad de evidencia científica que apoya su uso y evitando la morbilidad del sitio quirúrgico, en caso de usar autoinjertos. El tema de los injertos óseos lo discutiremos en otra presentacion de casos clínicos.

A pesar de ser un caso de compleja resolución, pudimos cumplir los objetivos propuestos al inicio del plan de tratamiento: eliminar la infección, cerrar la FOS incluso formando hueso apical a los implantes y cerrando la comunicación sinusal; eliminar la inflamación a nivel de seno maxilar y prolongar la vida de los implantes.**WD**

Fundación Sonrisas: Un lugar para servir

Entrevista Dr. Diego Alcocer
Co-Fundador y Director Odontológico de Sonrisas

La **Fundación Sonrisas** es una organización solidaria y sin fines de lucro que busca multiplicar las sonrisas de Chile a través del voluntariado y las ganas de dar que tiene mucha gente. Con un equipo multidisciplinario de profesionales, se gestó este proyecto en septiembre de 2012.

En marzo de este año la Fundación Sonrisas empezó a funcionar con personalidad jurídica, logrando importantes convenios con otras entidades de ayuda social y empresas que solidariamente aceptaron el llamado a colaborar.

Con el fin de compartir esta causa, y de hacer cumplir el sueño de miles de chilenos y chilenas, que no tienen acceso a una Odontología Digna, **webdental.cl** se complace en anunciar que desde el mes de julio participará activamente en la Fundación Sonrisas, apoyando, informando, comunicando y promoviendo la Responsabilidad Social Empresarial (RSE) a los Odontólogos de Chile y Latinoamérica.

Dr. Diego Alcocer, Co-Fundador y Director Odontológico de Sonrisas, nos comenta sobre las motivaciones que los llevaron a crear esta Fundación "Todos sabemos que en Chile el daño bucodental es inmenso y que la mayoría de la población no tiene acceso a salud oral como corresponde. Llevo 20 años trabajando en la salud pública y lo he visto todos los días. Esto es un gran problema para el país porque detrás de una sonrisa hay mucho más que salud o belleza: hay empleabilidad, relaciones sociales, autoestima, felicidad y profunda dignidad humana. Tenemos que cambiar las oportunidades. La sonrisa debe ser prioridad nacional".

¿Cuáles con las líneas de acción de la Fundación Sonrisas?

- Mira, nosotros desarrollamos una estrategia integral que busca contribuir al sueño de muchos: que en Chile todos tengamos acceso a una sonrisa de calidad. Esta estrategia tiene compontes de prevención, estudios y comunicación, pero su corazón es el **Programa de Rehabilitación Sonrisas**, que consiste en darles la posibilidad a personas de escasos recursos de acceder a tratamientos solidarios, integrales y de alta calidad para que tengan una herramienta más para salir adelante.

¿Cómo funciona en concreto este programa de tratamientos solidarios?

- Lo esencial es el compromiso de los odontólogos. Las ganas de ayudar a gente que no ha tenido las mismas oportunidades que uno. Nosotros les pedimos que reciban hasta un paciente al mes, que los acojan en sus consultas y que los traten sólo en los temas de su especialidad, en lo que mejor saben hacer. Por lo general, un paciente pasa por 2 o 3 manos para rehabilitar su sonrisa. Todo este proceso lo articulamos desde la Fundación.

¿Cómo llegan los pacientes a la Fundación? ¿Existe algún copago?

- Nuestros usuarios provienen de otras Fundaciones con las que firmamos acuerdos de colaboración. Es toda gente que tiene muchas ganar de surgir. A todos ellos les pedimos un aporte de $20.000. Es una cifra simbólica para nosotros, pero para ellos es un esfuerzo que sirve para que valoren la oportunidad que tienen y para que apoyen al paciente que viene después de ellos. Esto es un círculo solidario.

¿Cómo lo hacen con los insumos que se requieren para rehabilitar a un paciente?

- Lo que nosotros **les pedimos a los odontólogos es que coloquen los insumos básicos que utilizamos en el día a día.** Respecto de los insumos que son más caros y que se requieren en la fase de rehabilitación, por ejemplo los implantes, nosotros tenemos la responsabilidad de proveerlos y buscamos empresas que quieran sumarse a la causa.

¿Cómo ha sido la respuesta de los odontólogos?

- Ha sido espectacular. Al día de hoy tenemos 30 odontólogos voluntarios de todas las especialidades. El feedback que recibimos de ellos es que están felices. Les reconforta poder cambiar la vida de personas a partir de su profesión y ser parte de una organización bien estructurada. Pero no podemos dormirnos en los laureles. Necesitamos muchos más colegas para poder ayudar a más gente.

¿Pueden participar voluntarios de todo el país?

- En una primera etapa estamos concentrando nuestras operaciones en Santiago. Sin embargo, todos los aportes suman porque hay muchas formas de ayudar a que Chile se llene de sonrisas.

¿Qué debe hacer un dentista que quiere ser parte de Sonrisas?

- Las puertas están abiertas. Lo que deben hacer los colegas es ingresar a nuestra página web **www.fundacionsonrisas.cl** y completar el Formulario de Contacto. Con esa información nosotros nos comunicaremos con ellos para incorporarlos formalmente a Sonrisas. Son todos bienvenidos.**WD**

NO TE QUEDES EN EL PASADO

Llegó la Hora de Renovar tu Sitio Web!!!

Desarrollamos, Diseñamos y Potenciamos tu Imagen en Internet…
Sabemos lo que tus Clientes están Buscando…y Cómo lo están Buscando!!!

Más Información en: **http://webdental.cl/sitio/servicios/**
Estaremos esperando tu llamado Para Ofrecerte las Mejores Alternativas
+(569) 78524904

Tu Sitio Web puede aparecer en los Primeros Lugares de Google…



webdental.cl

LO MEJOR

es tener un equipo de radiología perfecto.

El Equipo Soñado

VistaIntra
+ VistaScan Mini View
= Su mejor Solución

Nuevo sistema de radiografía intraoral VistaIntra

Ergonomía ejemplar • El complemento perfecto para cada receptor de imagen • Tecnología DC para una constante y reducida Radiación

Nuevo: Lector de placas de fosforo VistaScan Mini View

Pantalla Táctil de Alta Solución • Conexión Wifi • Gestor de Escaneado para optimizar el flujo de Trabajo • Superior calidad de imagen • Todos los formatos Intraorales

Más información en www.duerrdental.com

Rafael A. Gotelli
Sales Manager Chile
Dürr Dental AG
Celular : 56-9-88380056
Mail : gotelli.r@duerr.cl

DÜRR DENTAL

Cierres de Diastema: Pasos simples para estratificación de resinas compuestas Directas.

Rafael S. Beolchi(a); Claudio Jorquera P. (b).
Av. Itororó, 363 - Cidade Nova - CEP: 13334-050 - Indaiatuba - SP - Brasil
e-mail: rafael.beolchi@usp.br; cjorquera@gmail.com

(a) Master en Materiales en el Instituto de Pesquisas Energéticas e Nucleares – Universidad de São Paulo; Investigador associado – Facultad de Odontología UNESP - Brasil, São José dos Campos; Práctica clínica en Consulta Particular.

(b) Cirujano Dentista – Universidad de Valparaíso – Especialista en Odontología Restauradora Estética – Universidad de Valparaíso; Práctica clínica en Consulta Particular

Los procedimientos de cierre de diastema son comunes en la clínica del día a día, sobre todo hoy, que hay una mayor exigencia estética por los pacientes.

Recordemos que las resinas compuestas a base de Bis-GMA fueron introducidas en la década de 1960 (Bowen, 1963). Estos materiales tenían varios problemas: su sistema de polimerización podría dar lugar a la incorporación de burbujas, podría generar problemas con las proporciones correctas de materiales y tenía poca estabilidad del color.

El desarrollo de resinas modernas, con una mayor proporción de partículas de carga por volumen han mejorado las propiedades mecánicas, permitiendo que la resina pase a ser uno de los materiales directos más utilizados en odontología. Por lo tanto, desde un punto de vista mecánico, los composites actuales logran un alto grado de evolución, siendo recomendado para la mayoría de los casos de restauraciones directas (Peumans, 1997 a, b).

Sin embargo, no fue hasta la década de 1990 que los fabricantes comenzaron a mejorar sus propiedades ópticas. Hoy, muchos materiales resinosos compuestos de última generación proporcionan características ópticas prácticamente idénticas a la dentición natural. Por lo tanto, la evolución de los materiales y los mayores requerimientos estéticos de los pacientes han contribuido a la mayor demanda de restauraciones directas de resina compuesta en los últimos años.

Desafortunadamente, la mayoría de los sistemas de resina compuesta disponibles presentan una amplia variedad de colores, que puede hacer que la elección correcta de los materiales para el clínico sea dificultosa. Teniendo en cuenta que este es un paso crucial para lograr una restauración de apariencia natural, se presentarán dos casos de cierre de diastema entre los incisivos centrales. Se espera que la técnica simplificada de elección de los colores pueda ser adoptada de forma rutinaria en la clínica del día a día

RELEVANCIA CLÍNICA

La comprensión de las propiedades ópticas de la dentición natural es esencial para el diagnóstico correcto de colores. Este conocimiento permite una selección optimizada de resinas compuestas, incluso en los casos de cierre de diastemas, donde en general es necesario reproducir toda la variación cromática en dirección del cérvico-incisal presente en la dentición natural.

INTRODUCCIÓN

La popularización de las técnicas de estratificación de las resinas compuestas directas comenzó cuando los fabricantes de la industria dental mejoraron las propiedades ópticas de esta clase de materiales, a finales de 1990. Ahora están fabricados con una gama más amplia de colores para esmalte y la dentina, siempre con la intención de simular mejor las propiedades ópticas de los dientes naturales (VILLARROEL, 2004). Por lo tanto, las resinas actuales pueden ser encontradas en una amplia variedad de colores, lo que permite al profesional el uso de diferentes capas con diferentes propiedades ópticas, siempre con el objetivo de obtener mejores resultados clínicos (Dietschi, 97, 2008).

Sin embargo, este gran número de resinas, colores y diferentes nomenclaturas puede dificultar la correcta elección de los materiales más adecuados para cada situación clínica por parte del dentista (VILLARROEL, 2011). Por otra parte, en general, la filosofía y la nomenclatura de cada marca es diferente de otras (Ryan, 2010).

Siendo esta época más pendiente de la estética, los cierres de diastema son procedimientos clínicos muy solicitados por los pacientes. Algunas de las dificultades de este tipo de procedimiento son la obtención de una buena relación anatómica, tanto con respecto a un correcto punto de contacto, como también con una anatomía adecuada. La anatomía es crucial ya que determina la salud del tejido periodontal.

Otra de las dificultades que puede ser experimentado por el dentista es la correcta elección de los colores. En los casos de cierres de diastema este hecho es especialmente importante, ya que es necesario para reproducir una región del diente donde hay un gran cambio de aspecto: hacia cérvico-incisal hay una amplia variación en croma desde la región cervical, más cromatizada, siguiendo hasta la región incisal, que suele presentarse con un aspecto menos cromatizado y más translúcido.

Es importante que el clínico sepa como es el comportamiento óptico de la dentina y el esmalte, entendiendo las diferencias de estas dos estructuras. Las propiedades ópticas de la translucidez son los que tienen el mayor impacto en la percepción del aspecto natural de un diente. Tanto el esmalte y la dentina son translúcidos, sin embargo, el esmalte es más translúcido, transparente e incoloro.

El esmalte natural modifica el aspecto cromático del diente por un juego de luz más que el color en si, por ende, la dentina es el responsable del color y el esmalte sólo lo modifica (VANINI, 1996; Magne 1996). En la medida en que la luz el esmalte, los prismas del esmalte dispersan y transmiten la luz similar a un sistema de fibras ópticas (transmisión y reflexión), que nos permite percibir opalescencia y translucidez del esmalte. Esto es importante, ya que el grado de translucidez y el grosor utilizado de los materiales de restauración puede cambiar su saturación de color, así como su luminosidad (VILLARROEL 2004a, b). En los dientes jóvenes el esmalte es más poroso y menos mineralizado, lo que refleja más luz, dando mayor luminosidad. Sin embargo, en los dientes más seniles, la luz pasa más fácilmente por el esmalte. En la dentina de estos dientes, la luz es absorbida. La menor cantidad de luz reflejada disminuye la luminosidad de la estructura, es decir, la más alta translucidez de los dientes seniles genera una apariencia gris, de baja luminosidad. Por lo tanto, un esmalte más translúcido entregará un diente con color más gris (poca luz), mientras que un esmalte con mayor reflexión tiende a verse más luminoso (más blanco), y más opalescente, propio de su capacidad para reflejar la luz (VILLARROEL 2005) .

El color o matiz de un diente deriva de la dentina, que se transmite por la capa de esmalte translúcido. Desde el punto de vista óptico, la dentina es una estructura semi-opaca con gran variación en saturación de color. En la medida que el paciente envejece, ésta estructura sufre modificaciones y puede aponerse dentina secundaria y terciaria, estructuralmente diferentes (Touati, 1999). En pacientes de edad avanzada, la esclerosis provoca una reducción del diámetro de los túbulos dentinales, lo que conduce a una mayor opacidad y una mayor saturación de color de la dentina (VILLARROEL 2005).

A continuación se presentan dos casos de cierre de diastema entre los incisivos centrales, que describe una técnica de capas con pocos colores para simplificar la técnica, manteniendo los resultados estéticos de excelencia.

REPORTE DE UN CASO

Una paciente de 28 años se presentó quejándose de su diastema entre los incisivos centrales (Figura 1). Tras el análisis del ancho del incisivo central con respecto al espacio entre ellos, se llegó a la conclusión de que sería estéticamente adecuado cerrar el espacio con resinas compuestas directas, de acuerdo con las prerrogativas de la odontología mínimamente invasiva. El espacio mide sólo 1,5 mm, por lo que se necesitarían capas con sólo 0,75 mm en la superficie mesial de cada diente para corregir el problema.

Un análisis más detallado permite ver dos pequeñas restauraciones Clase III en la superficie mesial de cada diente. Excepto por el color, las restauraciones antiguas eran buenas, y se mantuvieron, ya que se cubrirían con nuevas capas de resina.

Figura 1: incisivos centrales derecho e izquierdo. El espacio a cerrar es de 1,5 mm.

ELECCIÓN DE COLOR Y ESTRATIFICACIÓN DE RESINA

El sistema compuesto fue elegido Vi-tl-escence (Ultradent Products, South Jordan, Estados Unidos). Basados en este kit de resina, se seleccionaron los colores de esmalte y la dentina.

En un primer plano (Figura 2), se puede ver el cambio de color del tercio cervical del diente hacia el tercio medio. En la región cervical, el esmalte es más fino y la dentina es más gruesa, lo que permite una mejor visualización del color. El color seleccionado para la dentina cervical fue A3,5, y en tercio medio, A2. Es importante reproducir este color con el fin de realizar una restauración de aspecto natural.

En general, el esmalte de los pacientes jóvenes presenta zonas en las que los prismas están dispuestos irregularmente. Esta orientación irregular produce un aumento de la reflexión de la luz, promoviendo así una mayor luminosidad. Este fenómeno se puede ver fácilmente cuando se mira el tercio incisal de los dientes incisivos, mucho más blanco que en la región incisal. El esmalte de color fue seleccionado Pearl Frost, un color de resina semi translúcida de alto valor. Se utilizó una versión de esta resina sólo en la cara vestibular como capa final.

Una visión más precisa de la región incisal es importante ya que es una zona rica en información óptica. Esta es la región en la que el esmalte es más grueso, y donde la luz está sometida a muchos efectos ópticos. Es donde se puede comprender mejor el fenómeno de la translucidez y opalescencia. Esta característica justifica la selección de la tercera y última categoría de resinas, la incisal. El color elegido se llama Iridiscent Blue. Es un material muy opalescentes utilizados sólo en la región incisal antes de la aplicación de la capa final de esmalte. Las propriedades de Opalescencia de este material se obtienen gracias a la presencia de nanopartículas, y también gracias al índice de refracción de la carga de vidrio, muy cerca al de la de la matriz de resina.

Figura 2: En una vista de cerca, se puede ver el cambio de color del tercio cervical hacia el tercio medio. También puede ver la translucidez incisal del esmalte natural.

Antes de llevar a cabo el ataque ácido, es importante para asegurarse de que ningún fluido cervicular, para no contaminar la superficie acondicionada e hibridizada del y esmalte hibridado, y para no poner en peligro la longevidad de la restauración, mientras se aplica la resina. Una pequeña cantidad de un gel de cloruro de aluminio al 25% (ViscoStat Clear, Ultradent Products, South Jordan, EE.UU.) fue frotado contra la encía, y luego se lavó con agua. Después de este procedimiento, se colocó un hilo retractor (Ultrapak # 1, Ultradent Products, South Jordan, Estados Unidos) en la región del surco mesial de los dos incisivos centrales. Estas precauciones permiten un campo operatorio controlado, que es obligatorio para la realización de restauraciones de resina.

APLICACIÓN DE RESINA COMPUESTA

Dado que la resina de esmalte Vit-l-sense es acomática (lo que significa que sólo regula el brillo y translucidez de la restauración final) se recomienda que la estratificación se inicie con una dentina de color más saturado que la observada en el tercio cervical. (A3, 5) (Figura 3). Es preferible que la colocación de esta primera capa sea por el lado palatino: Esta maniobra facilita una buena escultura en la región de la papila gingival, permitiendo buena limpieza y compatibilidad del material con los tejidos gingivales.

Figura 3: La encía de los incisivos centrales se han desplazado con un hilo retractor (Ultrapak # 1). El incisivo derecho se cubre con una cinta de teflón.

En la figura 4 es posible darse cuenta de una pequeña cantidad de resina de dentina A2 que cubre parcialmente la capa precedente, el color, A3,5. El color semi opaco no alcanza el borde incisal.

La figura 5 ilustra el color incisal Iridescent Blue una vez aplicado sólo en la región donde la translucidez del diente natural se perceba más fácilmente.

Figura 4: Se aplicó color A2 a la dentina que cubre parcialmente la capa precedente, el color, A3, 5.

Figura 5: Pequeña cantidad de color incisal Iridiscent Blue.

Figura 6: Aplicación de la capa final de esmalte de resina, Pearl Frost, que abarca las tres capas anteriores.

Después de la polimerización de cada una de las capas, se aplica la última capa de resina (Pearl Frost) que cubre todas las tres capas anteriores. Al final, la restauración fue sellada con PermaSeal (Ultradent Products, South Jordan, Estados Unidos), también fotopolimerizado por 20 segundos. Este paso se lleva a cabo no sólo para sellar la restauración, sino también para evitar la decoloración por micro-filtración en el margen diente-restauración. Además, este paso también facilita el procedimiento de acabado y pulido (Figura 6).

Los mismos procedimientos se realizaron en el incisivo central superior izquierdo, como se muestra en la Figura 8.

ACABADO Y PULIDO

Después de la retirada de la cinta de teflón, se utilizó una matriz de acero para separar los incisivos. Después de la eliminación de los hilos retractores, se usó una hoja de bisturí 11 para eliminar imperfecciones menores en esa región. Las puntas de pulido Jiffy (Ultradent Products, South Jordan, EE.UU.) se utilizaron en su secuencia verde, amarillo y blanco para pulir.

Figura 7: Las mismas capas de resinas descritas anteriormente se usaron en el incisivo central superior izquierdo.

Figura 8: vista que muestra una buena anatomía palatina, lo que permite una buena relación entre el tejido gingival y la restauración de resina.

Figura 9: Caso terminado en mayor aumento

Figura 10: La foto de la sonrisa, después de la finalización de la restauración.

Las Figuras 8 y 9 muestran la restauración terminada. El sistema de color de la resina utilizada (Vi-tl-escense) facilita la elección de los colores, lo que permite que restauraciones complejas se realicen en la forma más sencilla.

La Figura 10 muestra el resultado final de la sonrisa, donde es posible apreciar la integración armónica entre la restauración y tejidos naturales.

DISCUSIÓN

Para la realización de restauraciones de resina compuesta imperceptibles, es necesario saber identificar cuáles son los principales fenómenos ópticos de la dentición natural. Se puede decir que el aspecto óptico del elemento dental depende de su composición, la estructura, el espesor, grado de translucidez, la opalescencia y la textura superficial. Para desarrollar una correcta "reconstrucción anatómica" es esencial reproducir el

grosor y la translucidez del esmalte y la dentina (Dietschi 2001).

Como se discutió anteriormente, muchos aspectos son responsables de la apariencia viva de los dientes naturales. Las propiedades ópticas de translucidez son los que tienen el mayor impacto al percibir el aspecto natural de un diente, ya que es lo que primero se observa. Tanto el esmalte y la dentina son translúcidos, sin embargo, el esmalte es más translúcido, casi transparente e incoloro.

El color o matiz de un diente deriva de la dentina, que se transmite por la capa de esmalte translúcido. Esta translucidez varía entre los dientes del mismo individuo y de individuo en individuo.

Como ya se ha indicado, el esmalte presenta dos áreas en las que los prismas están dispuestos de forma regular e irregular. La orientación irregular de los prismas del esmalte se traduce en un aumento de la reflexión de la luz y por lo tanto un mayor brillo y opalescencia. En regiones en las que la orientación de los prismas es regular, la luz se transmite más fácilmente a través del esmalte, lo que supone una mayor translucidez (Cattaruzza 2002).

Como el espesor del esmalte varía según la región del diente, su espesor está directamente relacionado con el grado de translucidez (Touati 1999). El esmalte presente en el tercio medio se estrecha y, en consecuencia, la translucidez es menor. Y en comparación con el tercio cervical, el esmalte se puede presentar muy fino (0,2 a 0,3 mm), debido a esto el tejido se convierte en altamente transparente, poniendo en relieve la dentina subyacente. Esta comprensión es fundamental para la realización de restauraciones de resina, especialmente en los casos de cierre de diastema, en que toda la región interproximal debe ser cubierta.

En general, los pacientes jóvenes tienen un tercio incisal de un esmalte más grueso, más brillante. El margen del esmalte, tanto incisal y proximal muestra un alto grado de opalescencia, baja saturación de color y alto brillo. En los dientes jóvenes, el borde incisal puede estar constituido únicamente por esmalte, lo que genera una región translucida y , creando el efecto opalescente (Cattaruzza 2002).

Es importante tener en cuenta todos los efectos ópticos de la dentición natural también al momento de escoger materiales adecuados para cada situación. Por ende, el conocimiento de las propiedades ópticas de tanto la dentición natural como de los materiales de restauración es crucial. La elección de los materiales con los sistemas de colores que emulan las características visuales de los dientes permite la realización de técnicas sencillas que pueden ser fácilmente adoptadas para la práctica diaria del cirujano dentista. WD

Referencias

BOWEN RL. Properties of a silica-reinforced polymer for dental restorations. J Am Dent Assoc 1963;66:57–64.

CATTARUZZA M. Il Colore. In: Odontoiatria conservativa restauri adesivi diretti fondamenti sul colore e sue applicazioni. Italia: Promoden, 2002. p.112-189.

DIETSCHI D. Layering concepts in anterior composite restorations. J Adhes Dent, New Malden, v. 3, p.71-80, 2001.

DIETSCHI D. Free-hand bonding in the esthetic treatment of anterior teeth: Creating the illusion. J Esthet Dent 1997;9:156–164.

DIETSCHI D. Optimising aesthetics and facilitating clini- cal application of free-hand bonding using the 'natural layering concept'. Br Dent J 2008;204:181–185.

MAGNE P, HOLZ J. Stratification of composite restorations: systematic and durable replication of natural aesthetics. Pract Proced Aesthet Dent 1996;8(1):61–8.

PEUMANS M, VAN MEERBEEK B, LAMBRECHTS P, VANHERLE G. The 5-year clinical performance of direct composite additions to correct tooth form and position. I. Esthetic qualities. Clin Oral Investig 1997;1:12–18.

PEUMANS M, VAN MEERBEEK B, LAMBRECHTS P, VANHERLE G. The 5-year clinical performance of direct composite additions to correct tooth form and posi- tion. II. Marginal qualities. Clin Oral Investig 1997; 1:19–26.

RYAN EA, TAM L, MCCOMB D. Comparative translucency of esthetic composite resin restorative materials. J Can Dent Assoc 2010; 76:A84

TOUATI B, MIARA P, NATAHNSON D. Esthetic dentistry & ceramic restorations. London, UK: Martin Dunitz LTD; 1999.

VANINI L. Light and color in anterior composite restorations. Pract Periodontics Aesthet Dent, New York, v. 8, p. 673-682, 1996.

VILLARROEL M, HIRATA R, SOUZA AM. Avaliação comparativa da translucidez do esmalte dentário e de resinas compostas para esmalte R Dental Press Estét - v. 2, n. 3, p. 22-34, jul./ago./set. 2005

VILLARROEL M Óptica dos materiais restauradores. CONGRESSO INTERNACIONAL DE ODONTOLOGIA DE PONTA GROSSA, 15, 2004, Ponta Grossa. Anais. Ponta Grossa: ABO, 2004. p. 81.

VILLARROEL M, GOMES J, DELGADO, L. Avaliação dos valores de translucidez de resinas compostas para esmalte. CONGRESSO INTERNACIONAL DE ODONTOLOGIA DE PONTA GROSSA, 15, 2004, Ponta Grossa. Anais. Ponta Grossa: ABO, 2004. p. 54.

VILLARROEL M, FAHL JR N, SOUZA AM, OLIVEIRA JR OB, Direct Esthetic Restorations Based on Translucency and Opacity of Composite Resins J Esthet Restor Dent 23:73–88, 2011.

Organiza:
EJÉRCITO DE CHILE

XII CONGRESO ODONTOLÓGICO
INTERNACIONAL DE LAS FUERZAS ARMADAS Y DE ORDEN
de la prevención a la rehabilitación

23 al 25 de Octubre de 2013
Centro de Eventos Casa Piedra

EXPOSITORES

Dr. Lorenzo Vanini
ITALIA

Dr. Carlos Araújo
BRASIL

Dra. Estefanía Martignon
COLOMBIA

Dr. Jean-Luc Portalier
FRANCIA

Dr. Jorge Uribe
ARGENTINA

Dr. Israel Chilvarquer
BRASIL

VALORES	Hasta Mayo	Después de Mayo
Cirujano Dentistas	$85.000	$100.000
Extranjeros	US 200	US 250
Alumnos	$50.000	$65.000

INSCRIPCIONES
- www.congresoodontologicoejercito.cl
- Uriel Eventos / Fono: 56-2-23789920

CDA CHILE
X SÚPER SEMINARIO PANAMERICANO DE ODONTOLOGÍA CDA INTERNACIONAL
DENTAL STORE
VOCO
EXPRESS DENT Soluciones en Insumos Dentales
GC AMERICA INC.
AlphaBio TEC Simplantology

twitter.com/webdental_cl

Crean un chip dental que recolecta información sobre la salud de la persona

Un equipo de científicos de la Universidad Nacional de Taiwán desarrolló un sensor que se instala en los dientes de una persona y recoge información acerca de los hábitos cotidianos.

Según los desarrolladores, el dispositivo es capaz de detectar información como, por ejemplo, cuándo come, fuma, tose o habla una persona y funciona con una exactitud del 94%. La información recogida puede ser enviada vía Wi-Fi al médico para que pueda identificar los primeros signos de una enfermedad y para poder actuar enseguida.

Los chips se pueden montar directamente en el diente o prótesis dental. Actualmente, el sensor que está en fase de desarrollo puede ser alimentado solo por una fuente externa, pero los investigadores aseguran que ya están trabajando en la creación de una fuente de alimentación interna.

Además, los investigadores tienen que resolver el problema de su resistencia al agua y a los impactos, así como evitar la posibilidad de su pérdida accidental, por ejemplo tragándoselo.**WD**

Me Gusta
facebook.com/webdentalchile

7 Elementos Claves que todo Sitio Web Exitoso debe Tener

En Internet actualmente existen millones de Sitios Web y cada día la cifra crece con mayor rapidez, este aumento se debe a varias razones, la más importante es que con la implementación de los blogs la difusión de contenido en la Web es mucho más fácil, esto ha hecho que más personas se aventuren en la creación de contenido en Internet, pero al mismo tiempo muchos han olvidado o no conocen algunos elementos básicos pero importantes para que un Sitio Web o blog tenga éxito, esto es grave para una empresa o persona que presente un enfoque comercial, es decir, que venda algún producto o servicio, ya que estará causando el efecto inverso a los visitantes, es decir, que no permanezcan en su Sitio Web o blog, **que no vuelvan a visitarlo y esto automáticamente generará cero ventas.**

Estos son los elementos a tener en cuenta para un Sitio Web de empresa o negocio:

1) LA DIRECCIÓN DEL SITIO WEB DEBE SER SENCILLA

Es importante que la dirección del Sitio Web o nombre de dominio sea de fácil recordación, es importante que la dirección o nombre de dominio describa la actividad del negocio.

2) CONTAR CON UNA PLATAFORMA SEGURA DE ALOJAMIENTO

Sí tu Sitio Web es tan importante para tu negocio, utiliza una plataforma confiable de alojamiento (HOSTING), recuerda que esto es como los cimientos, sí no son firmes y estables, la construcción que realices sobre dichos cimientos estará en riesgo constante, es por eso, que contrata desde un comienzo servicio de calidad y reconocido, no pongas en riesgo tu negocio.

3) EL SITIO WEB DEBE SER DE FÁCIL NAVEGACIÓN

Cuántas veces hemos visitado un sitio con la esperanza de encontrar lo que buscamos y simplemente salimos frustrados por algo sencillo, la información publicada no está debidamente organizada, es decir, no hay mapa claro de navegación, la siguiente es la pregunta que se debe hacer el administrador o diseñador del Sitio Web, **¿es fácil para el visitante más novato en Internet encontrar la información que necesita en mi sitio?**, sí la respuesta es negativa, ya hay algo por modificar en el portal.

4) UNA DESCRIPCIÓN CLARA DE QUIEN ERES Y TU FOTOGRAFÍA

"Una imagen vale más que mil palabras" es un popular adagio que toma fuerza en un Sitio Web o blog cuando se trata de inspirar confianza en los visitantes, la imagen de la persona o grupo de personas que representan una marca o un negocio es muy importante ya que se le está informando de cierta forma a quien ingrese que la persona o empresa es un grupo serio, no tiene nada que esconder, que en el caso de un reclamo siempre hay "quien le dé la cara", en fin son muchas cosas las que transmite una foto y tener en cuenta que se debe acompañar con una buena descripción de lo que hace y quien es la persona o empresa, esto no quiere decir que por esto demos por hecho la compra de nuestros productos o servicios, pero si será un punto a favor para que el prospecto o posible cliente dé el siguiente paso.

5) CONTENIDO ACTUALIZADO Y DE CALIDAD

Hay que tener presente la importancia que representa el Sitio Web de un negocio, en otras palabras **el Sitio Web es la carta de presentación de la empresa** en Internet, por tal razón el contenido publicado de la empresa debe ser real, actualizado y de calidad, sí es posible involucrar diferentes formatos como es audio, imagen, video y texto; la calidad de del contenido es uno de los factores o el principal factor para que el tráfico hacia el Sitio Web sea constante y en aumento.

6) CONTAR CON UN SISTEMA PARA GESTIONAR LISTA DE SUSCRIPTORES

Muchas veces hemos ingresado a Sitios Web excelentes por su contenido, por su diseño o por la razón que sea, pero muy pocas veces volvemos a visitarlo de nuevo, **¿Te gustaría que constantemente llevaras muchos visitantes a tu sitio y muchos no vuelvan por el simple hecho de que no recuerdan la dirección de tu sitio?**

El trabajo de recordar tu Sitio Web no es del usuario, el trabajo es del dueño del Sitio Web, para que no pase esto constantemente se debe capturar los datos de los potenciales clientes (como es el nombre y el email como mínimo). Ofreciendo Suscripciones al Newsletter, se crea la Base de Datos de prospectos que más adelante podrán ser los clientes de la empresa, es por eso la utilización constante de la frase "En la lista está el dinero", esto se llama Email Marketing, cuyo objetivo cuando es bien utilizado es FIDELIZAR a los Clientes.

7) MEDIR SIEMPRE MEDIR

Se debe revisar periódicamente los números arrojados por el Sitio Web, es decir, cuantas visitas se registran diariamente, cuales son los días que más acceden al sitio, los días de menos tráfico, el tipo de contenido más leído, el que menos leen y todo tipo de estadísticas que se puedan generar y con base en los resultados arrojados mejorar el Sitio Web, porque lo que no se mide no se controla.**WD**

Caso Clínico

Me Gusta

facebook.com/webdentalchile

Rehabilitación en dientes en Grano de Arroz (Peg Teeth)

Los dientes en grano de arroz (Peg Teeth) son considerados una enfermedad hereditaria del tipo Autosómica Dominante (AD) con penetrancia incompleta y expresividad variable. Esta se ve principalmente en los incisivos laterales superiores, siendo generalmente bilateral.
1-2 % de la población lo presenta y se ve levemente mayor en mujeres.
Estos dientes presentan alteraciones de tamaño y forma manteniendo las estructuras base de un diente convencional.

Dr. Maximiliano Cruz y Dr. Xavier Uriarte

Figura 1: incisivos centrales derecho e izquierdo. El espacio a cerrar es de 1,5 mm.

Se realizó un tratamiento mediante Carillas cerámica Empress II (Cerámica grabable a base de disilicato de litio)

Eliminación de caries de la pieza 7(1.2) y reconstrucción con Composite

Tallado para Carillas Cerámica Empress II

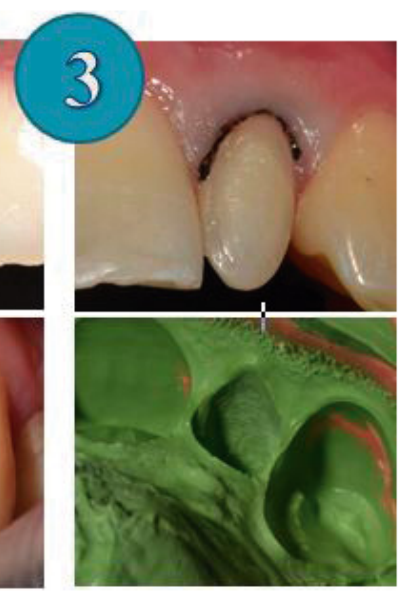

Impresión 2 tiempos Silicona Pesada y Liviana

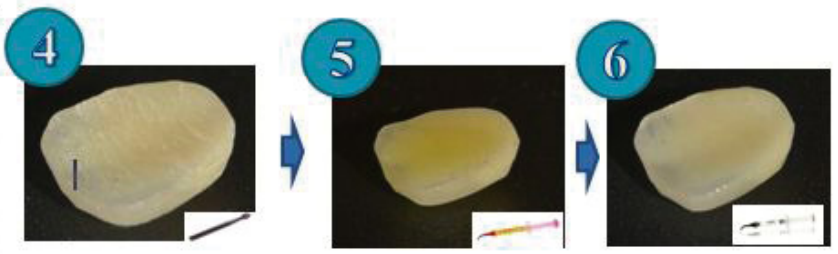

Preparación de la Superficie

Ácido Fluorhídrico 9%

Silano Activado con calor

La cementación de las carillas se realizó con cemento de resina foto-polimerizable (Aunque los cementos de resina de polimerización dual han mostrado buenas propiedades mecánicas, poseen inestabilidad de color ya que el activador químico de su polimerización, la " Amina Terciaria", se oxida en el tiempo, generando cambios de coloración.

ANTES

DESPUÉS

REFERENCIAS

- FIORANELLI Vieira Glauco, Andrea T. de Millo Ferreira, José Carlos Garófalo y Carlos Martins Agra.
- Carillas laminadas soluciones estéticas. Editorial Santos 1996 Actualidades Medico Odontológicas Latinoamérica C.A.
- Ehrmantraut M. "Estudio Comparativo de la microfiltración de compómeros realizado con y sin grabado ácido total de la cavidad operatoria". Revista Facultad de Odontología
- TURKASLAN et al., Effect of Intermediate Fiber Layer on the Fracture Load and Failure Mode of Maxillary Incisors Restored with Laminate Veneers, Dental Materials Journal

COLABORA 2.0

webdental.cl
Boletín Informativo

Si quieres compartir información con la Comunidad Odontológica Internacional, deseas realizar una Columna de Opinión, Sugerencias, Encuestas, presentar Casos Clínicos o Trabajos de Investigación, desde ahora puedes hacerlo Ingresando en:

http://webdental.cl/sitio/colabora

Cel.: (+569) 7 852 4904

www.webdental.cl

Me Gusta
facebook.com/webdentalchile

Primeras jornadas de oseointegración e implantología de la Universidad Autónoma de chile

La Carrera de Odontología de Universidad Autónoma de Chile, en trabajo en conjunto con el Centro de Alumnos de Odontología, **webdental.cl** e importantes docentes y empresas nacionales, tienen el agrado de invitarles a participar de las **"Primeras Jornadas de Implantología y Óseo Integración de la Universidad Autónoma 2013"**

Este es el primer evento de difusión científica que se organiza y se desarrolla en el seno de la carrera de odontología de la sede Santiago.

Las Primeras Jornadas de Implantología y Oseointegración, reunirá a docentes expositores de nivel internacional, expertos en diferentes áreas de Implantología, para compartir sus conocimientos experiencias con la comunidad odontológica abierto a alumnos de otras universidades y con especialistas en las áreas quirúrgicas relacionadas con la Implantología Oral.

La temática de las jornadas será referente al tema de la biología de la **Oseointegración e injertos óseos, los avances en biomateriales y bioingeniería con aplicación en cirugía de implantes y maxilofacial** con un enfoque dinámico, ameno y basado en evidencia científica y aplicaciones clínicas.

El congreso será una Actividad Certificada por la dirección de la Carrera de Odontología Universidad Autónoma y por el Centro de Estudiantes de Odontología. Las Primeras Jornadas de Implantología y Óseo Integración de la Universidad Autónoma, se realizarán el viernes 6 de septiembre (entre las 14.30 y 19:00 horas) en el Aula Magna del Campus Providencia de la Universidad Autónoma, ubicada en Pedro de Valdivia 641 (esquina Carlos Antúnez).

EXPOSITORES

Dr. Patricio Doñas

Cirujano Dentista, Universidad de Chile
Master of Science speciality in biology, physiology and pathology, mention in osteoarticular and craniofacial biology, biomaterials and bio functionality. Univerité Paris V Rene Descartes, Paris.
Specialiste en Prothèses, Université Paris
Consultor científico BioHorizons USA y DMG Germany.
Dental expert in dentalxp.com
Director de Bright Clinic Chile y profesor UA.

Dr. Diego Alcocer

Cirujano dentista, Universidad de Valparaíso.
Especialista en Cirugía Bucomaxilofacial Universidad de Chile.
Cirujano Hospital San José y Hospital Sótero del Río.
Director Clínica Maxo.
Director odontológico Fundación Sonrisas.

Dra Yanina Amaro

Cirujano dentista, Universidad de la Frontera.
Magíster en Epidemiología Clínica Universidad de la Frontera
Especialista (c) en Periodoncia, Universidad de Chile.
Becado EDF, Servicio Salud Valdivia.

Dr. Antoine Petit-Breuilh

coordinador docente de estas Jornadas.
Cirujano dentista, Universidad de la Frontera.
Especialista en Periodoncia e Implantología Oral, Universidad Mayor.
Diplomado en Cirugía de Implantes Universidad de Chile
Diplômé Chirurgie Avancée en Implantologie, College Francaise de Chirurgie Clinique, Paris.
Asesor científico Implantes GMI Group Chile.
Docente de Biomateriales y Preclínico UA.

Las Inscripciones se realizarán de manera Online en:
webdental.cl/oseointegracion

Sistema de Sinterizado de metales por Láser

Por cada 6 metales realizados por este sistema lleva uno gratis



Monjitas 527 Of. 901 Santiago
Mesa Central 29636320
www.beraudent.cl - info@beraudent.cl

Beraudent

Laboratorio dental y Centro CAD CAM

Convenios Internacionales
España, Brasil, Chile

www.acheof.cl

Academia Chilena de Estética Orofacial | Academia Brasileira de Estética Orofacial | ESI Barcelona Escuela Superior de Implantología y Rehabilitación Oral | ESED Barcelona Escuela Superior de Estética Dental | Associação Paulista de Cirurgiões-Dentistas Vila Mariana

Rejuvenecimiento facial y Estética Odontológica

CURSO TEÓRICO - PRÁCTICO - DEMOSTRATIVO

Odontólogos
Profesionales del Área Salud

Urgencias en Clínica — **Manejo de Urgencias y Situaciones Críticas en la Práctica Clínica y Estética**

Clínica con Pacientes — **En nuestro curso, el alumno realizará los procedimientos clínicos aprendidos en la etapa teórica.**

30, 31 agosto 1 septiembre

Próximas Fechas: Septiembre 27, 28, 29

ÁCIDO HIALURÓNICO
PARTE DEL CONTENIDO TEMÁTICO

- Anatomía y función de la piel.
- Proceso de envejecimiento.
- Estructura y función del producto biológico - -
- Ácido Hialurónico (descripción y propiedades).
- Resultados Clínicos esperados y tiempo de duración del efecto.
- Presentación y Preparación de las diferentes marcas comerciales e Indicaciones Clínicas de las diferentes reticulaciones.
- Dosificación. / Contraindicaciones. / Riesgos.
- Técnicas de Aplicación. / **Fotografía clínica.**
- Cuidados de la piel pre y post procedimiento, medicamentos complementarios, controles y reaplicación.
- Casos clínicos.

CLÍNICA CON PACIENTES

TOXINA BOTULÍNICA
PARTE DEL CONTENIDO TEMÁTICO

- Anatomía y función muscular facial.
- Aspectos legales.
- Farmacodinamia de la Botulina.
- Resultados Clínicos esperados y tiempo de duración del efecto.
- Presentación y Preparación de las diferentes marcas comerciales.
- Dosificación.
- Contraindicaciones. / Riesgos.
- Técnicas de aplicación
- Selección de músculos a tratar en sector odontoestomatológico.
- **Fotografía clínica.**
- Preparación de la piel para aplicación (limpieza, anestesia).

CLÍNICA CON PACIENTES

PLASMA RICO EN FACTORES DE CRECIMIENTO (PRGF)
PARTE DEL CONTENIDO TEMÁTICO

- Introducción y descripción histórica de la técnica.
- Fundamentación Biológica/ Histológica y Fisiológica del PRGF.
- Beneficios biológicos.
- Indicaciones y Contraindicaciones.
- Riesgos.
- Técnicas de aplicación.
- Manejo de Urgencias y Situaciones Críticas en la Práctica Clínica y Estética
- **Fotografía clínica.**

CLÍNICA CON PACIENTES:

- Preparación de PRP.
- Conocimiento y uso de centrífuga / calibración.
- Activación de PRP con Cloruro de Calcio.

DICTANTES

Prof. Dr. Andrés Gaete Navarro
- Cirujano Dentista, U. Valparaíso
- Coordinador Académico de Diplomado de Rejuvenecimiento Facial y Estética Odontológica, Universidad de la Frontera Santiago
- Magíster en Gestión de Organizaciones (MBA), U. Valparaíso
- Máster en Implantología, Rehabilitación Oral y Estética, ESI Barcelona.

Prof. Dr. Manuel Novajas Balboa
- Médico Cirujano, U. Valparaíso
- Especialista en Cardiología y Cirugía Cardiovascular (Bélgica)
- Miembro de la Sociedad Chilena de Trasplante

Sra. Elena Palma Heinz
- Tecnólogo Médico, U. de Chile
- Especialidad en Hematología y Banco de Sangre, U. de Chile.

Academia Chilena de Estética Orofacial www.acheof.cl | Email: contacto@acheof.cl

Lugar: Andrés de Fuenzalida 55, Providencia
Matrícula: $100.000 - descontable del curso
Valor por Módulo (1 Módulo, 1 día)**: $ 470.000**
Valor Curso Completo (3 Módulos) **: $ 1.200.000**

Más Información en: Celular: +(569) 540 99919
www.rejuvenecimientofacialchile.cl

BIOPAS LABORATOIRES | Dysport® Un paso hacia adelante | TEOSYAL EFICACIA · SEGURIDAD · DURABILIDAD